جهاز الهضم

Digestive System

جهاز الهضم

- يتركب انبوب الهضم من :
- الفم , البلعوم , المري , المعدة , الامعاء الدقيقة , الامعاء الغليظة
و اعضاء ملحقة بأنبوب الهضم
كالأسنان والغدد اللعابية والكبد والمعثكلة

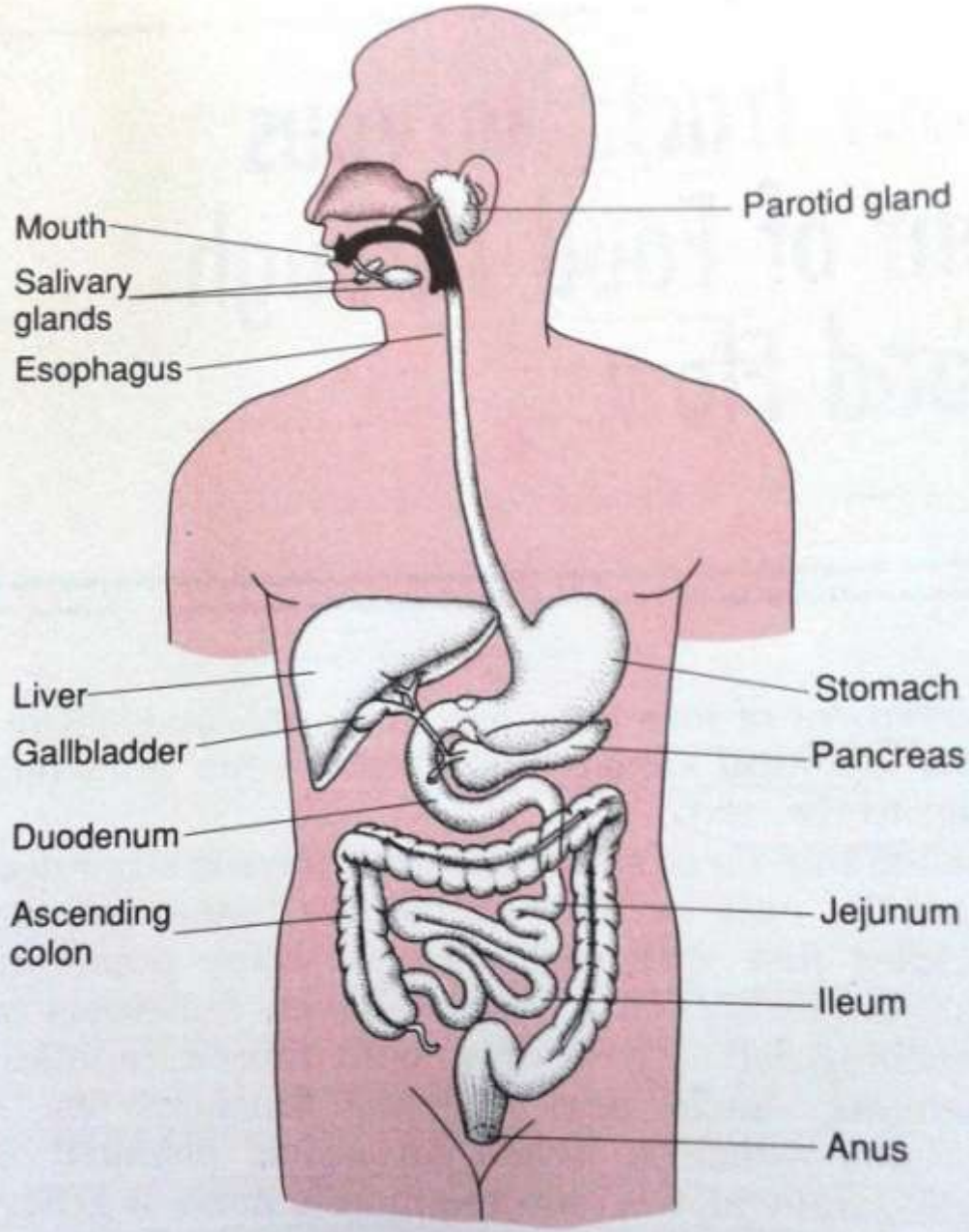

Figure 42–1 The alimentary tract.

الهضم
في الفم والبلعوم والمري

الهضم في الفم Mouth

ا - الفم : يتكون من الشفتين في الأمام , و الخدين في الجانبين و تقسمه الأقواس السنية إلى جزئين هما :

- الدهليز: يقع بين الشفتين و الخدين و الفكين .

- جوف الفم : يقع خلف الفكين و يحتوي على اللسان و الأسنان

ينفصل جوف الفم عن جوفي الأنف بقبة الحنك (شراع الحنك)

ينشأ من شراع الحنك انثناءان اماميان وانثناءان خلفيان وتوجد بينهما استطالة متوسطة تدعى اللهاة .

يما: شكل (٢)

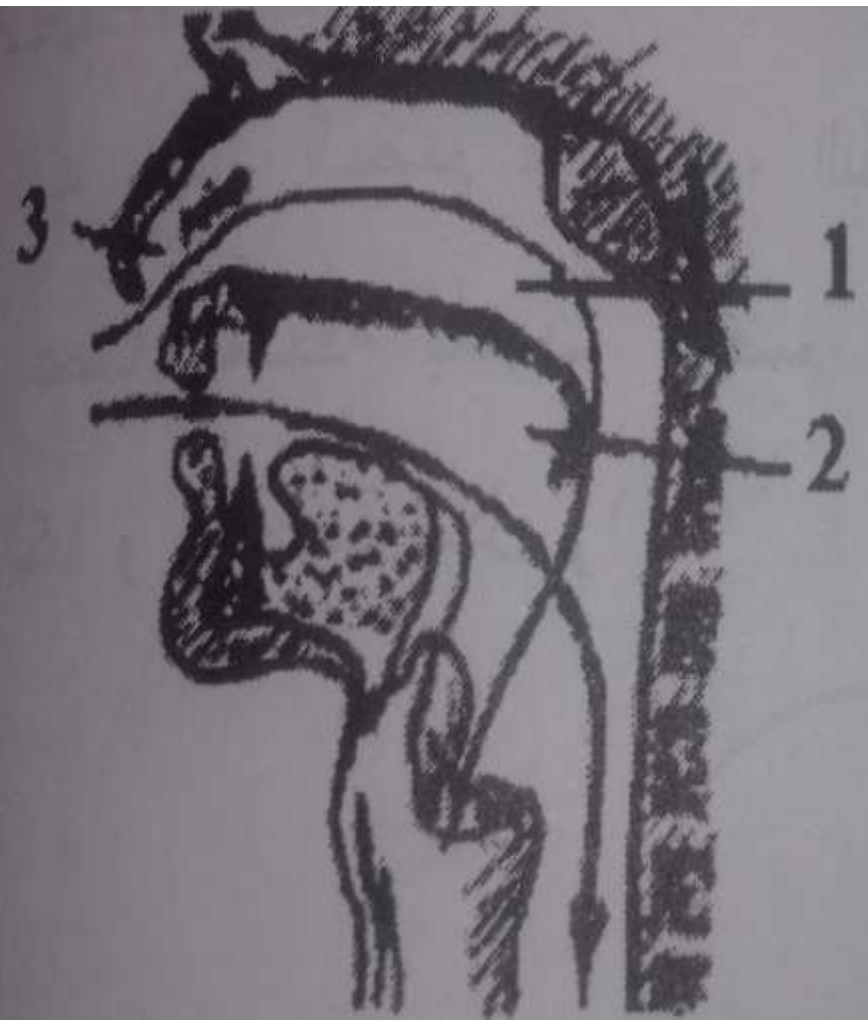

الشكل (٢)

١- الحنك.

٢- مجرى الطعام.

٣- مجرى الهواء

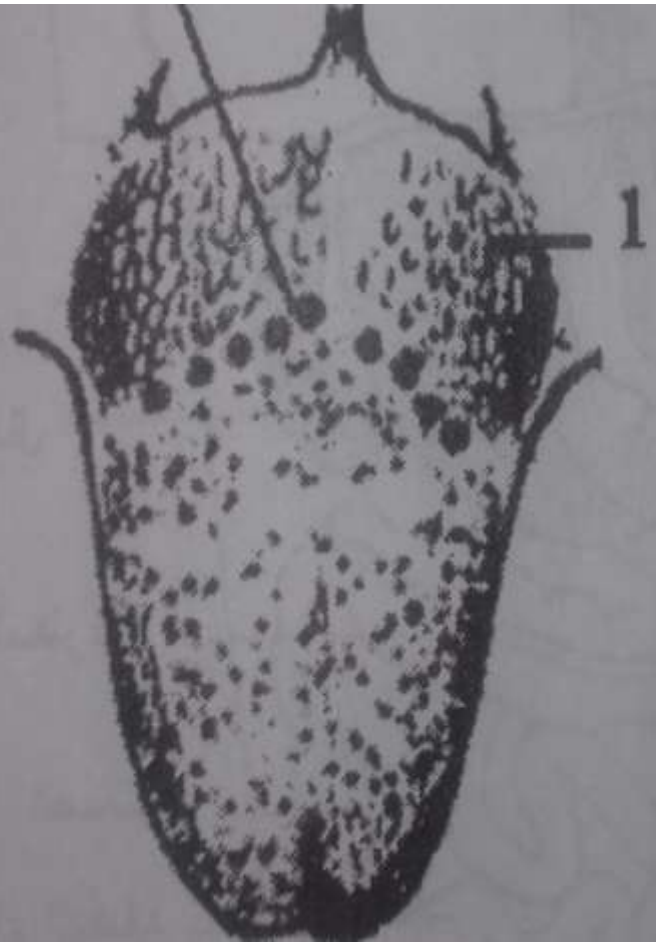

الشكل (٣)

١- اللسان اللوزة اللسانية.

٢- الحليمات الذوقية

- يشتمل الفم على الأسنان والغدد اللعابية :

1- الأسنان: عددها عند الكهل 32 وتشتمل على :

- القواطع: عددها في كل فك 4
- الأنياب: عددها في كل فك 2
- الضواحك: عددها في كل فك 4
- الطواحن: عددها في كل فك 4
- الطواحن الاخيرة (أضراس العقل): عددها في كل فك اثنان

2- الغدد اللعابية Salivary Glands:

تبلغ كمية اللعاب المفرز نحو1000-1200 مل يومياً.
يتركب اللعاب من ماء ومخاط وكهارل وأميلاز وليباز والتيالين (لهضم النشويات)والغلوبولينات المناعية (IgG , IgM , IgA) . تبلغ درجة حموضة اللعاب PH=6.7
تشتمل على :

- الغدة النكفية parotid Gland:

تقع أمام الأذن تصب مفرزاتها جوف الفم في باطن الخد مقابل الرحى الثانية العلوية بوساطة قناة ستينون stenon وافرازها مصلي .

- الغدة تحت الفك submandibular Gland:

تقع أسفل زاوية الفك السفلي ,تصب مفرزاتها في جوف الفم جانــب لجــام اللســان بوســاطة قنــاة وارتــون Warton , وافرازها مصلي مخاطي.

- الغدة تحت اللسان sublingual Gland:

تقع في قاع الفم تحت ذروة اللسان وإفرازها مخاطي لزج.

Secretion of Saliva

Salivary glands & Characters of saliva:

The salivary glands are: Parotid, Submandibular, Sublingual, & many Buccal glands

Saliva : PH= 6.7 (important for ptyalin act) . 800-1500 ml/day.

Contains 2 types of proteins:

1. Serous secretion with ptyalin (α-amylase) that digest starch. E.g.: Parotid secretion
2. Mucus secretion with mucin that lubricate &protect surfaces. E.g.: Buccal secretion

Submandibular & sublingual secretions are both types.

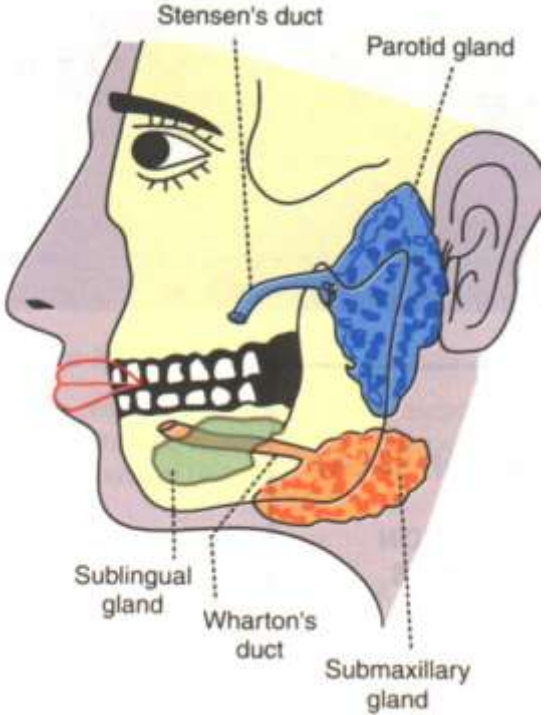

البلعوم Pharynx

أنبوب مخاطي عضلي ليفي طوله 12 سم .

يتكون من ثلاثة أجزاء :

1-جزء علوي يشكل البعلوم الأنفي : يعد ممرا للهواء فقط

2-جزء متوسط يشكل البلعوم الفموي : يعد ممرا للهواء والطعام .

3-الجزء سفلي يشكل البلعوم الحنجري : يعد ممرا للطعام فقط

يتم الهضم في الفم بآليتين هما المضغ و البلع

1-المضغ chewving :

يتم بوساطة الأسنان وعضلات الفك (عضلات المضغ) التي تتعصب بالقحف الخامس بفرعه الحركي .

يتم المضغ بمنعكس ينشأ نتيجة وجود الطعام بالفم الذي يسبب هبوط بالفك السفلي و هذا يؤدي لنشوء منعكس تمدد عضلات الفك و التي ينشأ منها تقلص شديد يسبب اطباق الأسنان بقوة فيؤدي ذلك لنشوء منعكس عضلي مضاد نتيجة توتر أوتار العضلة فيؤدي إلى هبوط الفك السفلي من جديد .

2- البلع Swallowing:

تقسم آلية البلع لثلاث مراحل :

1- مرحلة إرادية : تتم بضغط اللسان للأعلى و الخلف مقابل الحنك .

2- مرحلةلا إرادية :وهي مرحلة بلعومية يتم فيها تحريض مستقبلات البلع التي تقع على أعمدة اللوزتين فينشأ منعكس بلعومي لا إرادي بتدخل مراكز البلع في جذع الدماغ .

يتم بوساطة هذا المنعكس غلق الرغامى و فتح فوهة المري ويتم ذلك بمراحل هي :

-رفع شراع الحنك للأعلى لغلق الفلوهتين الخلفيتين للأنف .

-تقترب الطيتان الحنكيتان البلعوميتان للناحية الأنسية ليمر الطعام للبلعوم الخلفي خلال أقل من ثانية .

-ترتفع الحنجرة للأعلى و الأمام بوساطة عضلات الرقبة حتى تغلق فوهتها بلسان المزمار و تتقارب الحبال الصوتية و يمر الطعام من جانبي لسان المزمار .

-تسبب حركةالحنجرة للأعلى و الأمام توسع لفتحة المري .

-يتم تقلص الجدار العلوي للبلعوم من الأعلى نحو الأسفل .

-التحكم العصبي بالمرحلة البلعومية :

يتم بمنعكس بلعومي بصلي نتيجة تحريض مستقبلات اللمس في أعمدة اللوزتين وينتقل حس اللمس بوساطة العصبين التاسع والعاشر لمركز البلع في البصلة و تنشأ إشارات حركية عبر الأعصاب الخامس و التاسع و العاشر و الثاني عشر .

يتم في هذه الحركة البلعومية قطع التنفس لمدة أقل من ثانيتين لأن تحريض مركز البلع يسبب تثبيط مركزالتنفس .

3- مرحلة بلعومية مريئية :

يعمل المري على نقل الطعام من البلعوم للمعدة , و يظهر في المري نوعين من الحركات التمعجية .

الأولى هي استمرار لموجة التمعج التي تبدأ من البلعوم

و الثانية تنتج عن تمدد المري بالطعام و تتدخل فيها دارات عصبية عضلية معوية مريئية.

- إن عضلات البلعوم و الثلث العلوي من المري هي عضلات مخططة يتحكم فيها العصبين التاسع و العاشر
- اما الثلثين السفليين من المري فهي عضلات ملساء تعصب بالضفيرة العضلية المعوية للمري .
- تتدخل الجاذبية مع الحركات التمعجية في سرعة نقل الطعام عبر المري الذي يتم في خلال عدة ثواني .
- أخيرا تسبب الموجات التمعجية المريئية تثبيط عصبونات الضفائر العضلية المعوية و يؤدي ذلك لظهور الأرتخاء الاستقبالي للمعدة .

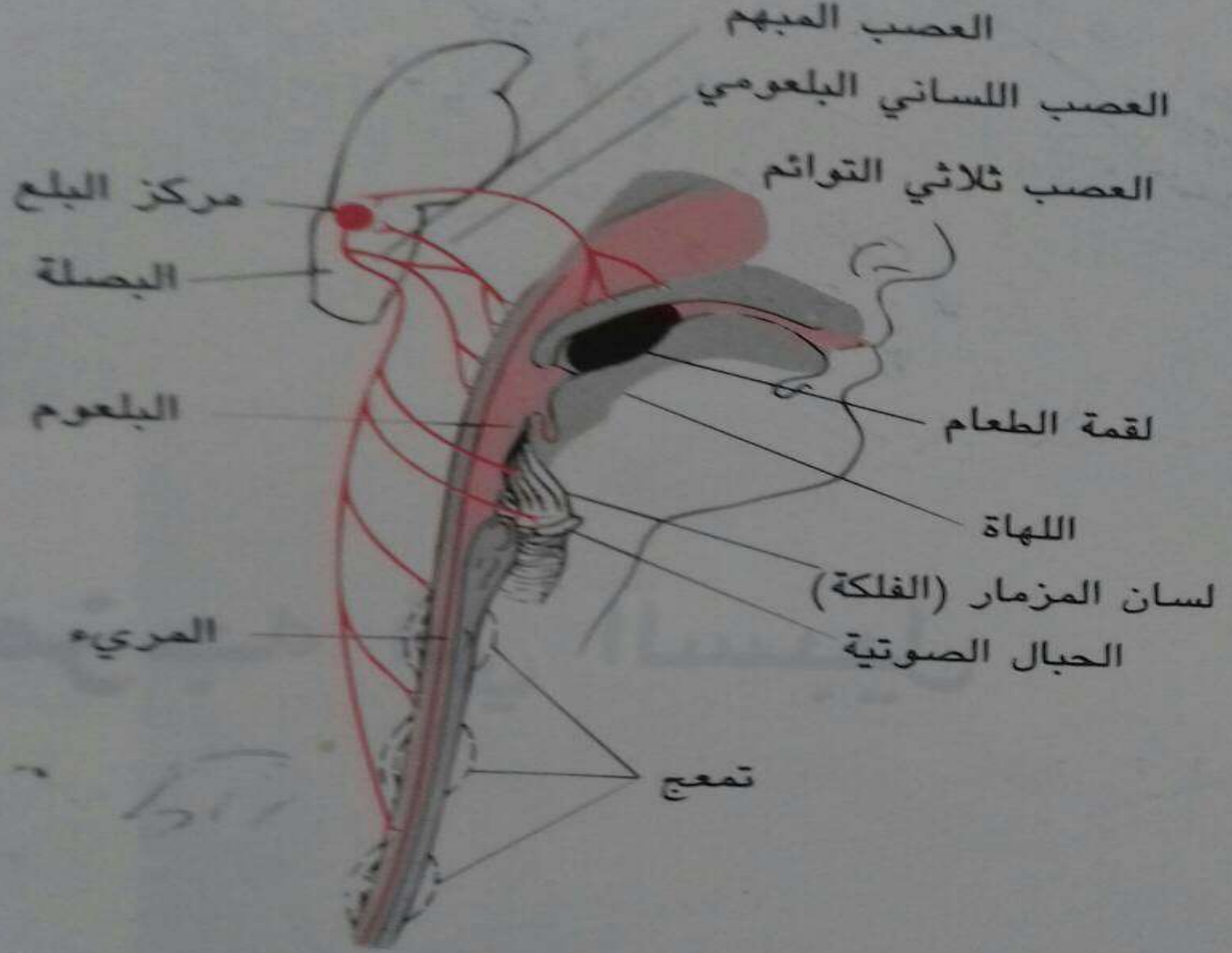

الشكل 63-1. آلية البلع.

المري Esophagus

- أنبوب مخاطي عضلي ليفي يقسم الى ثلاث قطع هي :
- 1- قطعة رقبية : تقع خلف الرغامى وتشكل الثلث العلوي تتركب من طبقة عضلية مخططة تتعصب بالعصب الحنجري الراجع
- 2- قطعة صدرية : تقع خلف الرغامى والقصبات وتتركب من طبقة عضلية ملساء
- 3- قطعة بطنية : تقع تحت الحجاب الحاجز وهي تجاور الكبد والمعدة وتتركب من طبقة عضلية ملساء
- يتكون المري في ثلثيه السفليين من ألياف عضلية ملساء طولانية ودائرية ويبطنه غشاء مخاطي ويعصب بأعصاب الجهاز العصبي المستقل

وظيفة المري : ايصال الطعام من البلعوم الى المعدة

يظهر في المري بمرجلة البلع المريئية نمطان من الحركات التمعجية هما :

- تمعجات أولية : وظيفتها دفع الطعام نحو المعدة وهي استمرار لموجات التمعج البلعومية التي تنتشر في المري حتى المعدة في خلال 8 ثواني
- تمعجات ثانوية : ناتجة عن تمدد المري بالطعام المتبقي فيه

تتحرض التمعجات الاولية من تحريض العصب المبهم

وتتحرض التمعجات الثانوية من تحريض دارات في الجملة العصبية العضلية المريئية

- ترتخي المعدة لاستقبال الطعام من النهاية السفلية للمري نتيجة تحريض عصبونات تثبيطية في دارات الضفيرة العضلية المعوية

- وظيفة المصرة المريئية المعدية : تحافظ في الحالة السوية على تقلصها التوتري ويحدث فيها ارتخاء استقبالي نتيجة وصول الموجات التمعجية لأسفل المري .

Receptive relaxation of stomach:

When peristaltic waves approach the stomach ⟶ myenteric inhibitory neurons cause a wave of relaxation ⟶ relaxation of stomach to prepare to receive food.
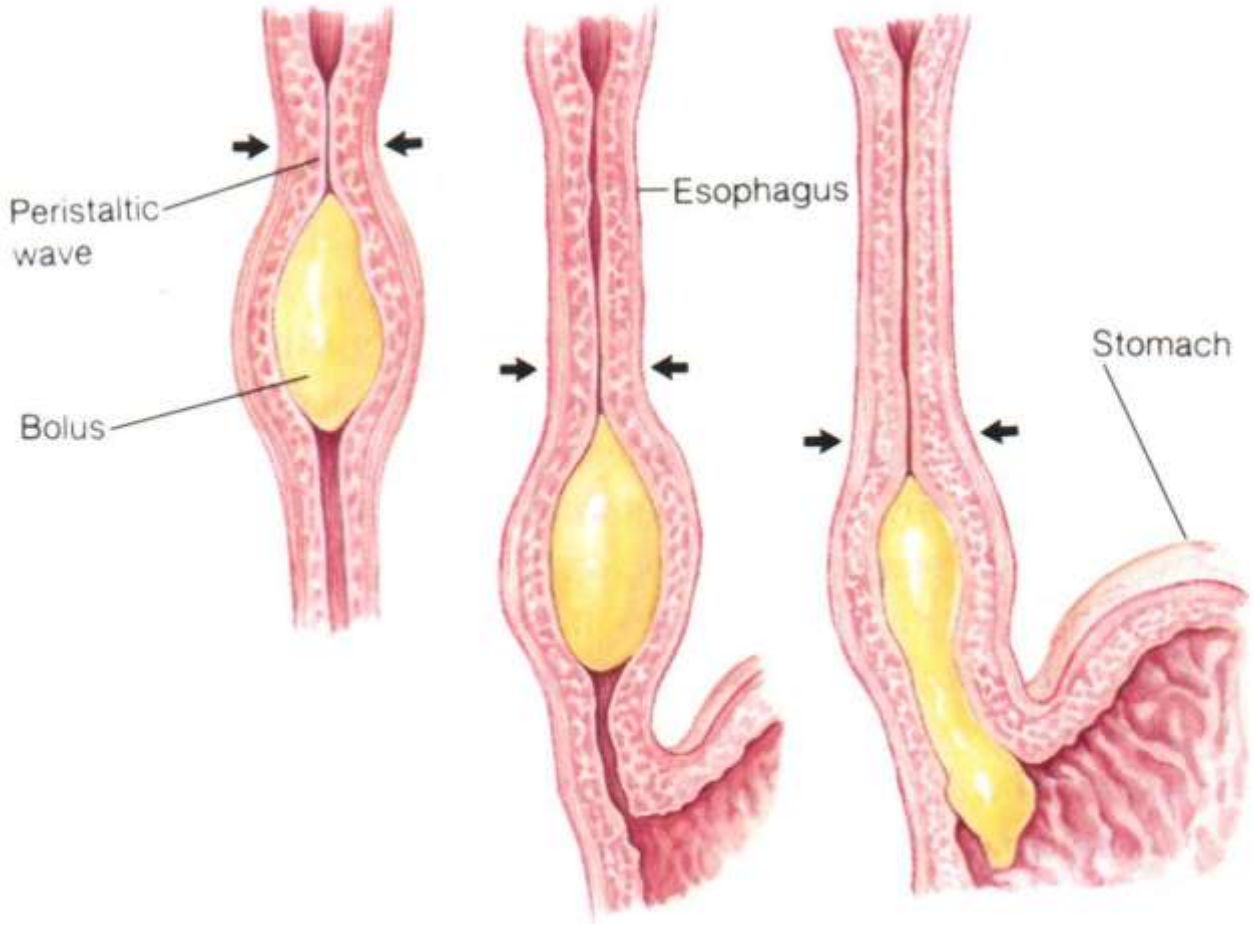
↘ opens gastroesophageal sphincter, allowing food to pass