متلازمة نفق الرسغ

CARPAL TUNNEL SYNDROME

- حالة سريرية تنجم عن انضغاط العصب الناصف خلال مروره ضمن نفق الرسغ

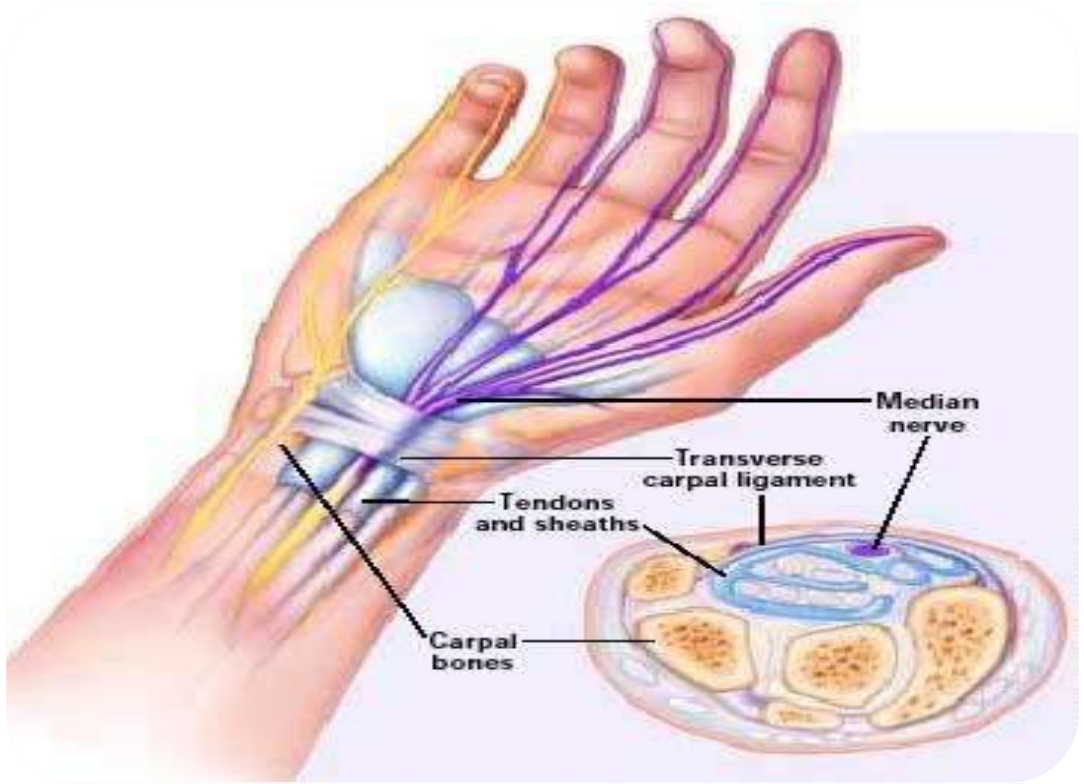

لمحة تشريحية

- حدود نفق الرسغ:
- ظهريا : عظام الرسغ - الرباط الرسغي الراحي العميق - الأربطة بين الأسناع الراحية
- راحيا : الرباط الرسغي المعترض(قيد القابضات)
- إنسيا : العظم الحمصي - الشص الكلابي (تمثل أيضا المرتكز الإنسي لقيد القابضات)
- وحشيا : حديبة الزورقي - حديبة المربعي (تمثل أيضا المرتكز الوحشي لقيد القابضات)

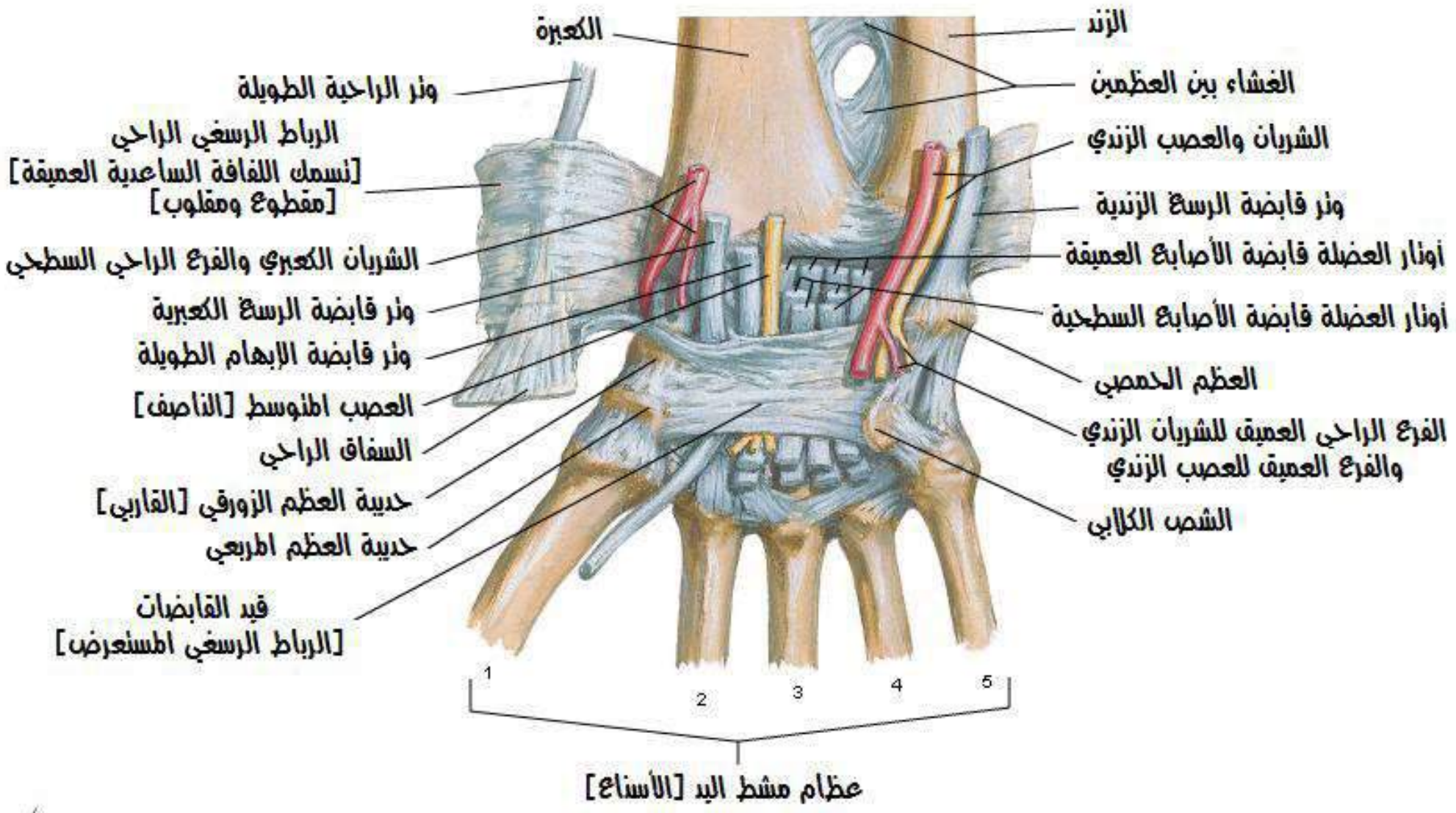
الكعبرة
وتر الراحية الطويلة
الرباط الرسغي الراحي
[نسمك اللفافة الساعدية العميقة
[مقطوع ومقلوب
الشريان الكعبري والفرع الراحي السطحي
وتر قابضة الرسغ الكعبرية
وتر قابضة الإبهام الطويلة
العصب المتوسط [الناصف]
السفاق الراحي
حديبة العظم الزورقي [القاربي]
حديبة العظم المربعي
قيد القابضات
[الرباط الرسغي المستعرض]
الزند
الغشاء بين العظمين
الشريان والعصب الزندي
وتر قابضة الرسغ الزندية
أوتار العضلة قابضة الأصابع العميقة
أوتار العضلة قابضة الأصابع السطحية
العظم الحمصي
الفرع الراحي العميق للشريان الزندي
والفرع العميق للعصب الزندي
الشص الكلابي
1
2
3
4
5
عظام مشط اليد [الأسناع]

لمحة تشريحية

- محتويات نفق الرسغ :
  - أوتار قابضة الأصابع العميقة (أربعة أوتار)
  - أوتار قابضة الأصابع السطحية (أربعة أوتار)
  - وتر قابضة الإبهام الطويلة
  - العصب الناصف

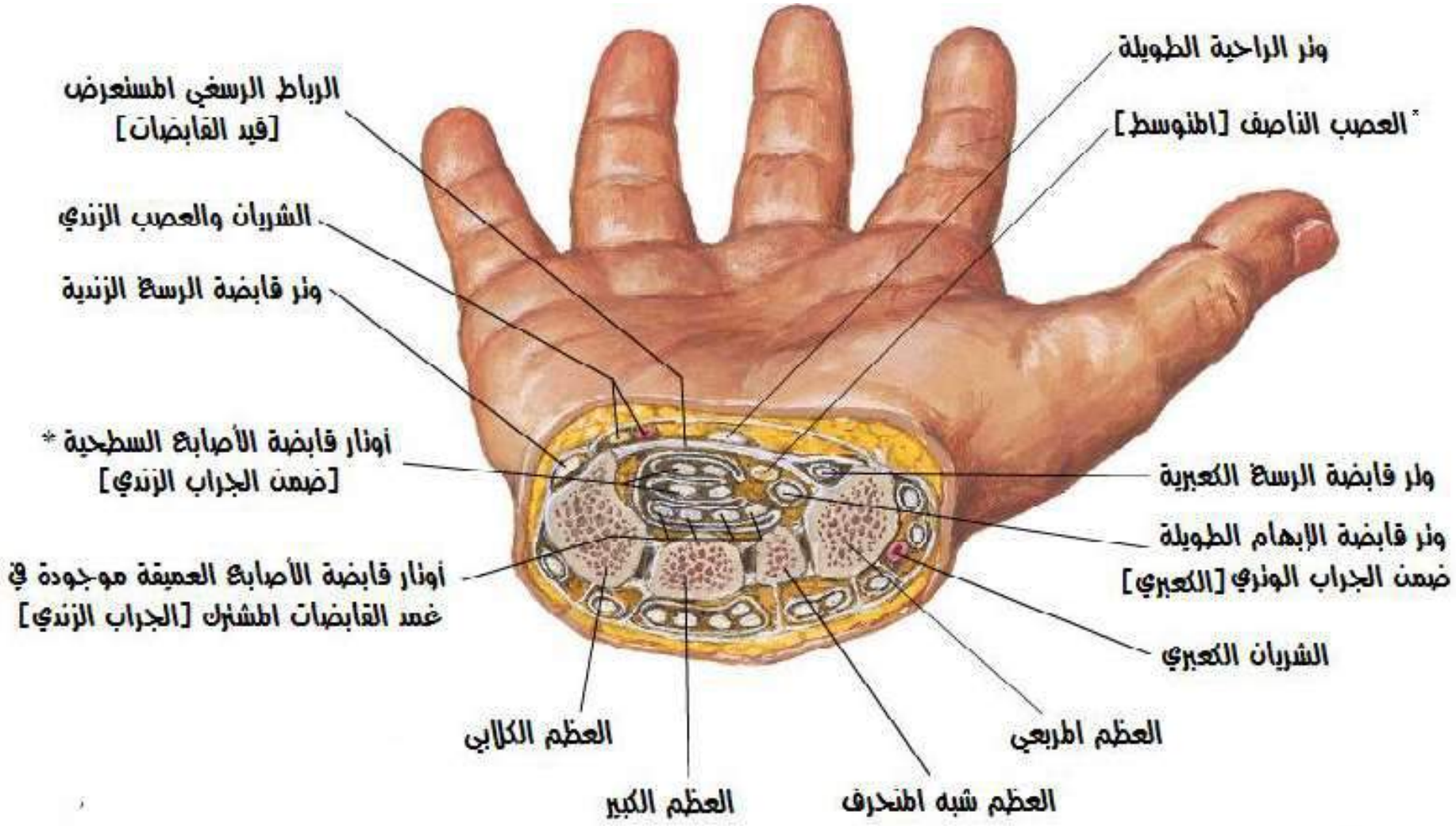
الرباط الرسغي المستعرض
[قيد القابضات]
الشريان والعصب الزندي
وتر قابضة الرسغ الزندية
أوتار قابضة الأصابع السطحية *
[ضمن الجراب الزندي]
أوتار قابضة الأصابع العميقة موجودة في
غمد القابضات المشترك [الجراب الزندي]
وتر الراحية الطويلة
* العصب الناصف [المتوسط]
وتر قابضة الرسغ الكعبرية
وتر قابضة الإبهام الطويلة
ضمن الجراب الوتري [الكعبري]
الشريان الكعبري
العظم الكلابي
العظم الكبير
العظم شبه المنحرف
العظم المربعي

الإمراضية

- تنتج المتلازمة عن كل مايسبب انضغاط للعصب الناصف ضمن نفق الرسغ
- هنالك علاقة بين هذه المتلازمة وعدة أسباب طبية و مهنية
- الأسباب الطبية :
- الحمل - البدانة - قصور الدرق - التهاب المفاصل الرثياني - رضية كالكسور بمستوى المعصم (كسر كوليس)
- الأسباب المهنية :
- المهن التي تتطلب استخدام متكرر لليد : مستخدمي الكمبيوتر
- المهن التي تتعرض فيها اليد لإهتزاز مستمر



الأعراض

- تظهر الأعراض وفق التوزع التشريحي للعصب الناصف
- الإبهام - السبابة - الوسطى - النصف الوحشي للبنصر

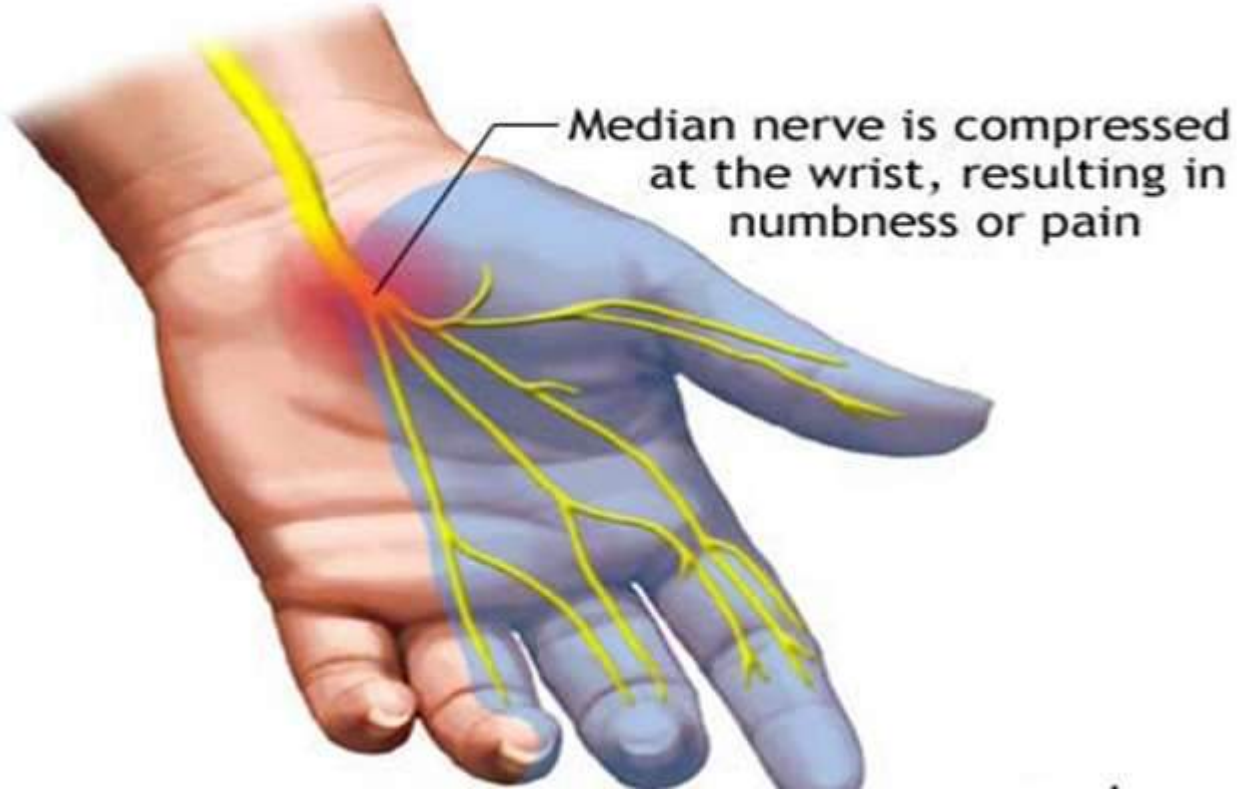

التعصيب الجلدي للرسغ واليد
منظر امامي [راحي]

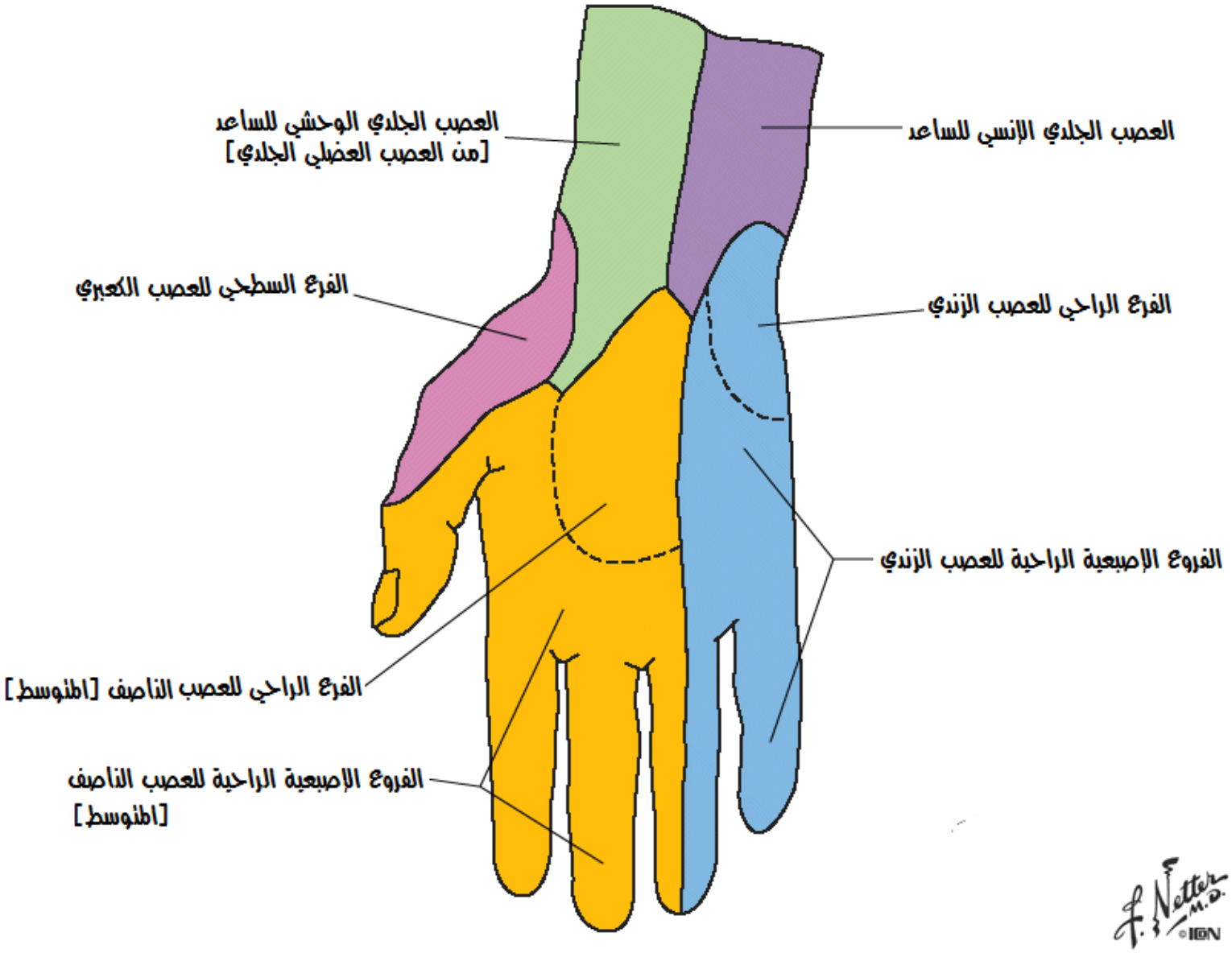

الأعراض

- خدر ونمل وفق توزع العصب
- حس حارق
- ألم في الرسغ
- ضعف وضمور عضلات الإلية في حال انضغاط العصب لمدة طويلة
- تسوء الأعراض ليلا
- تتحسن عند هز اليد

التشخيص

- الفحص السريري
  - Phalen test
  - Tinel test
  - Durkan test
- الفحوص الكهربائية

Phalen test

- عطف راحي لليد بزاوية 90 درجة لمدة دقيقتين يؤدي إلى ظهور الأعراض

Tinel test

- قرع الجلد فوق العصب الناصف ضمن نفق الرسغ يؤدي إلى ظهور الأعراض

Tinel's Test

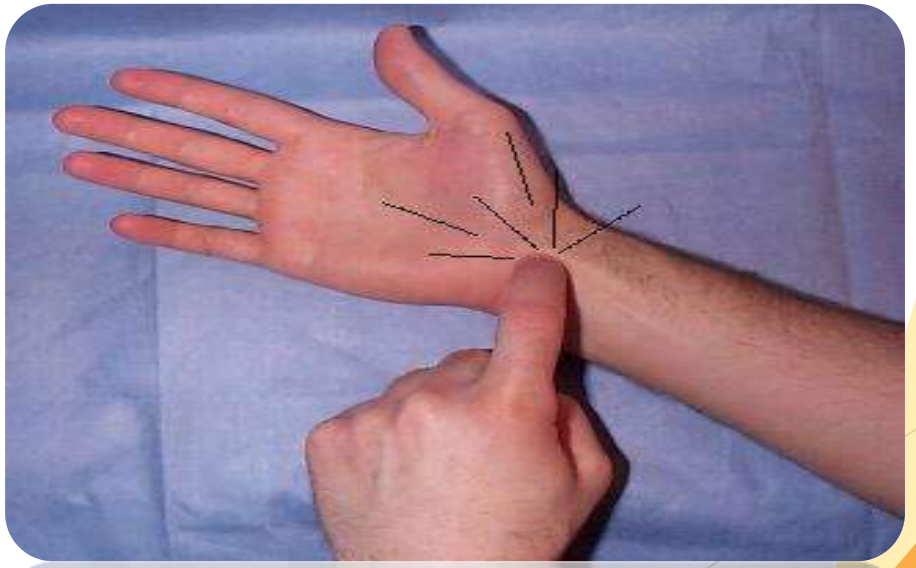

Durkan test

- تطبيق ضغط مباشر فوق قيد القابضات لمدة 30 ثانية يؤدي إلى ظهور الأعراض

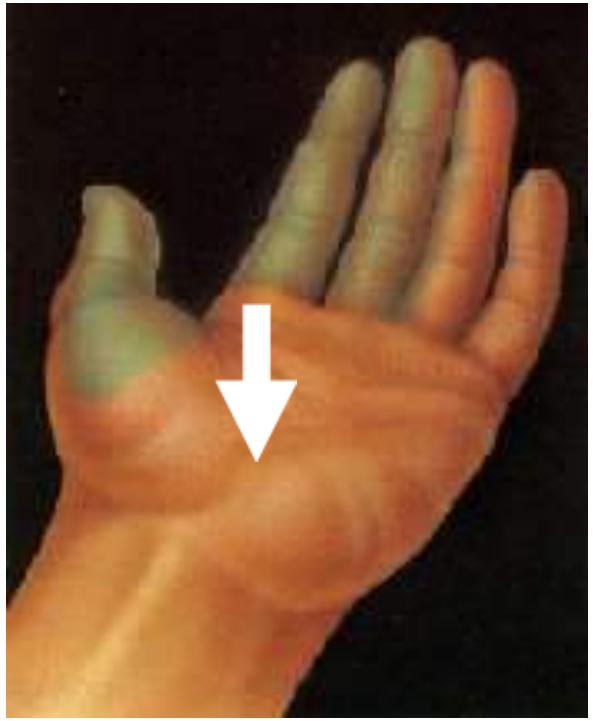

الفحوص الكهربائية

- دراسة الناقلية العصبية
- تخطيط الأعصاب و العضلات الكهربائي

العلاج

- يقسم بشكل رئيسي إلى قسمين :
- علاج محافظ
- علاج جراحي

العلاج المحافظ

- غير دوائي كإستخدام الأربطة الداعمة للمعصم التي تقلل من الحركة وتساعد على تخفيف الأعراض

العلاج المحافظ

- دوائي:
- أدوية فموية كمضادات الاتهاب غير الستيروئيدية - بيوغابالين
- حقن موضعي للكورتيزون ضمن قيد القابضات والذي يؤدي إلى تحسن الأعراض بشكل مؤقت ويمكن إعطاء المريض حقنة أخرى خلال أشهر

العلاج الجراحي

- تستطب الجراحة بحال استمرار الأعراض وعدم تحسنها رغم العلاج المحافظ
- أيضا بحال ضمور عضلات الإلية والذي يمثل مرحلة متأخرة من الإصابة
- ضعف عضلي (ضعف قبضة اليد)
- تأخر شديد بالناقلية على تخطيط الأعصاب الكهربائي
- تجرى تحت التخدير الموضعي حيث يتم قص قيد القابضات على طول امتداه

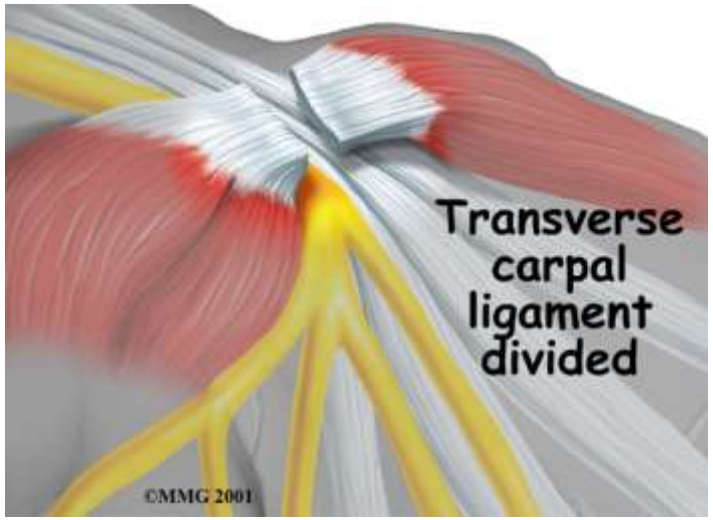
Transverse carpal ligament divided
©MMG 2001

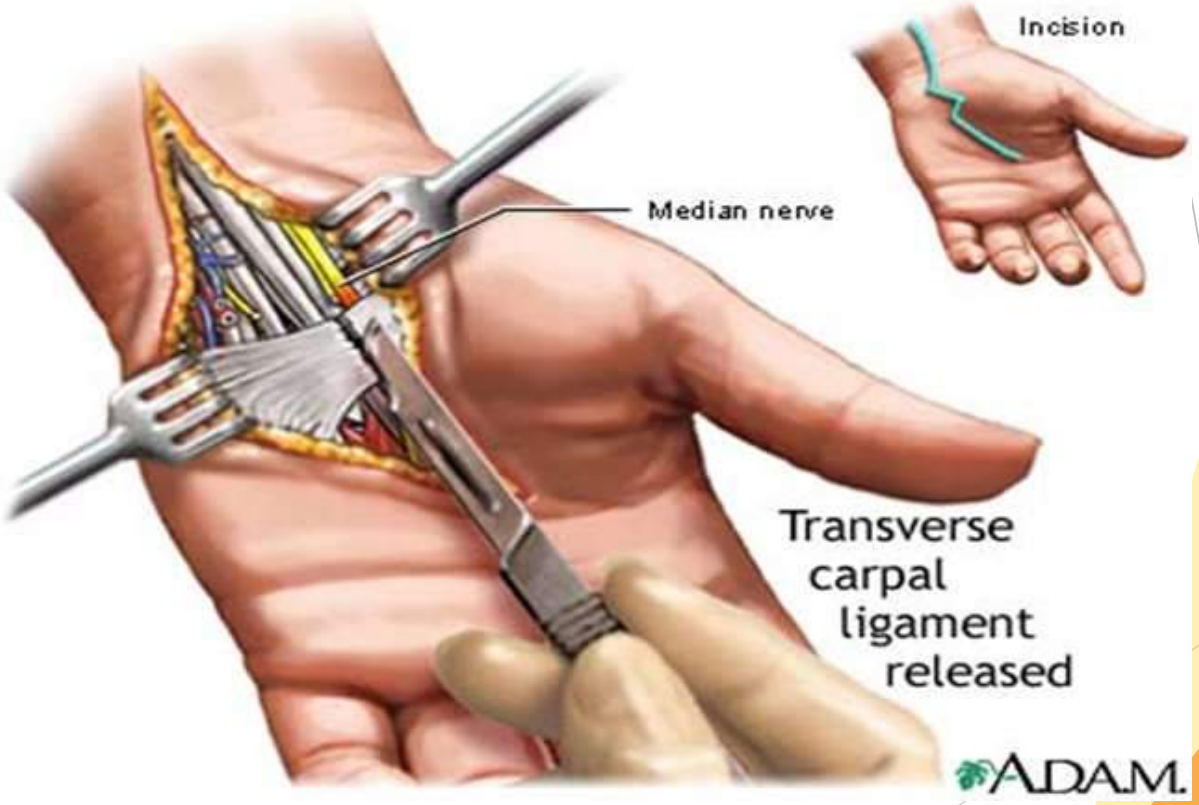
Incision
Median nerve
Transverse carpal ligament released
A.D.A.M.

- اختلاطات الجراحة:
- أذية الفرع الحركي للعصب الناصف
- أذية القوس الراحية
- أذية أحد الأوتار المارة ضمن نفق الرسغ
- النزف
- الانتان

SAMPLE USE ONLY

Carpal Tunnel Syndrome

© 2015 Nucleus Medical Media. All Rights Reserved.

nucleus™
MEDICAL MEDIA

Thank You!