أمهات الدم الدماغية

Cerebral Aneurysms

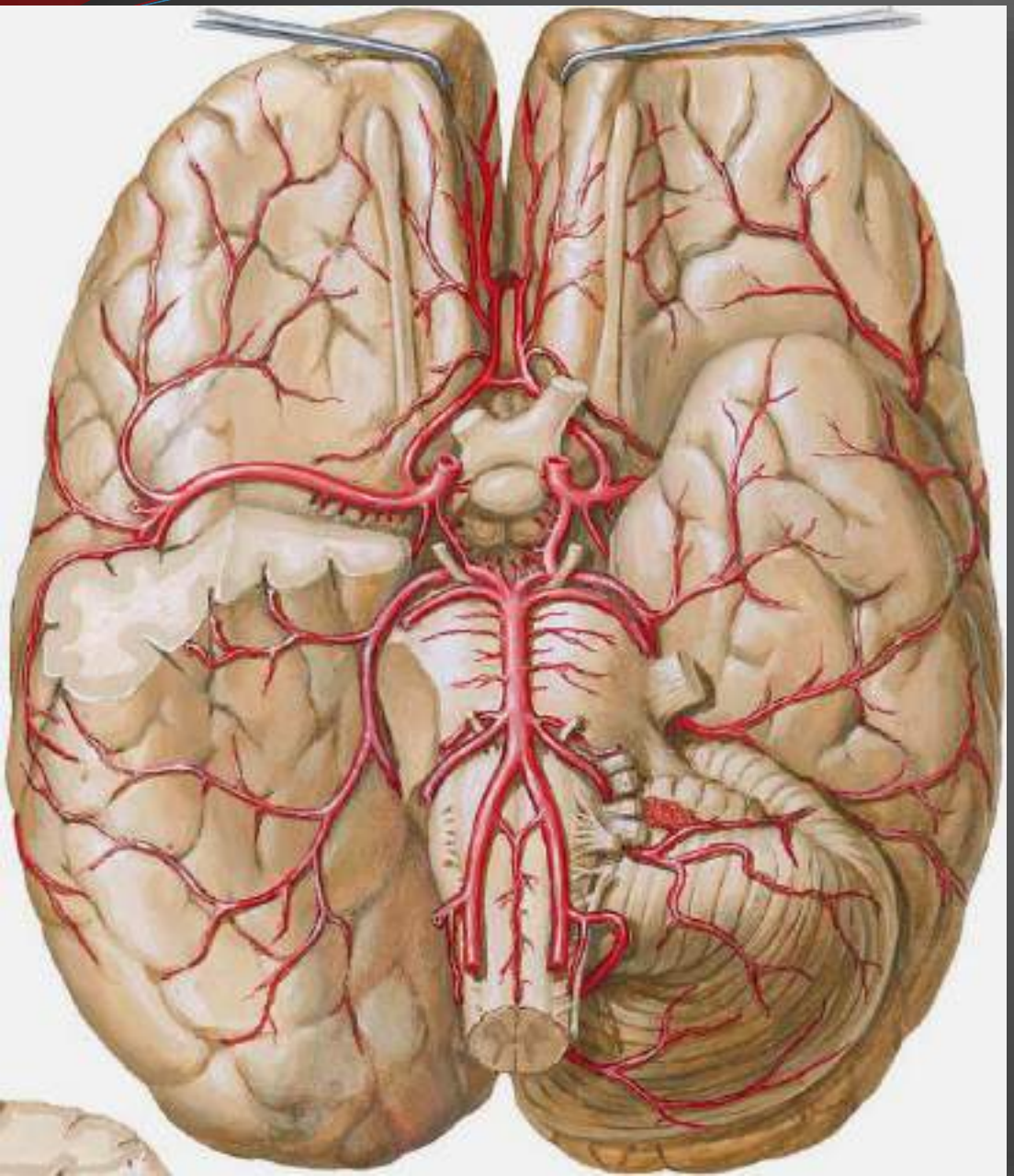

مقدمة تشريحية :

الشرايين الدماغية

Arteries of brain:

تصل التروية الشريانية للدماغ عبر أربعة شرايين :

الشريان السباتي الباطن

Internal Carotid Artery

والشريان الفقري

Vertebral Artery

بكل جهة وبينها توجد حلقة ويليس بقاعدة الدماغ **Circle of Willis**

الشريان السباتي الباطن
: Internal Carotid Artery

يتفرع من الشريان السباتي الأصلي ويقسم مساره

1. **جزء رقبي :**

تتميز بدايته بوجود انتفاخ هو استمرار للجيب السباتي ويستمر حتى قاعدة الجمجمة دون فروع

1. **جزء صخري :**

يدخل من ثقبة الشريان السباتي ويسير ضمن عظم الصخرة بالقناة السباتية دون فروع

1. **جزء كهفي :**

يسير داخل الجيب الكهفي بالميزابة السباتية وحشي السرج التركي ويعطي فرعين للنخامى وفرع للوطاء وفرع سحائي

1. **جزء دماغي :**

يخترق الأم الجافية أنسي الناتئ السريري الأمامي وحشي العصب البصري ويعطي الشريان العيني ثم ينقسم السباتي الباطن لفرعيه الشريان المخي الأمامي على الوجه الأنسي للدماغ والمخي المتوسط على الوجه الوحشي للدماغ.

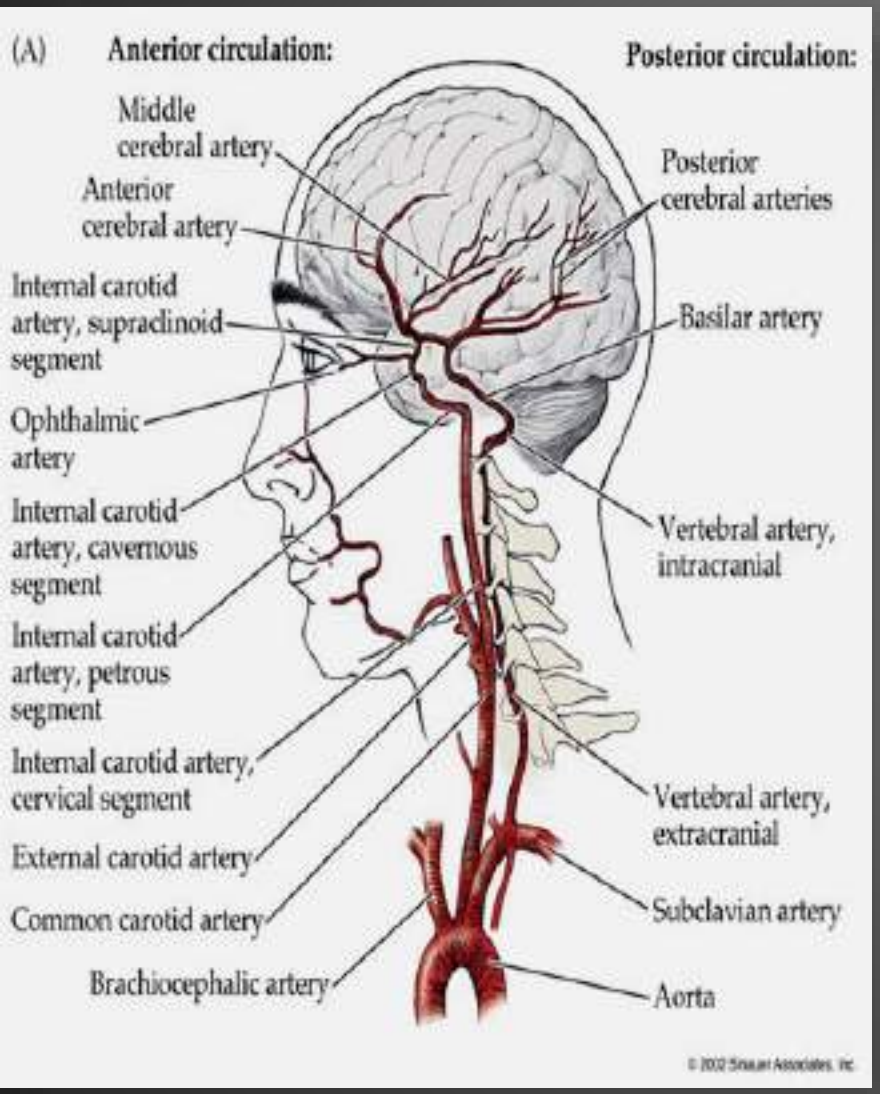

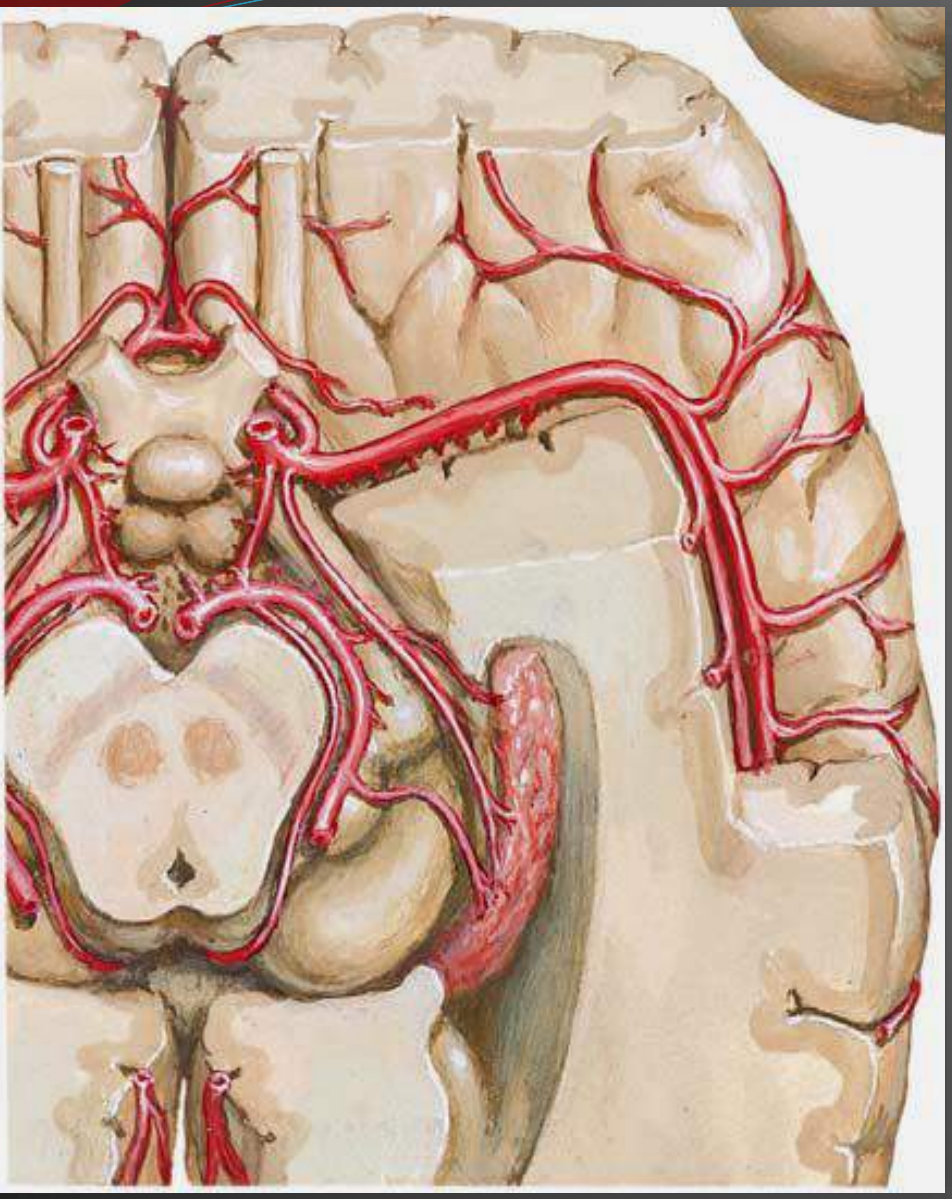

فروع الشريان السباتي الباطن :

1. شرايين نخامية ووطائية Hypophyseal and Hypothalamic Arteries
2. شريان مشيمي أمامي Anterior Choroidal Artery

يروي الضفائر المشيمية للبطين الجانبي ويسير على الوجه السفلي للسبيل البصري

3. شريان عيني Ophthalmic Artery

يسير مع العصب البصري

4. شريان مخي أمامي Anterior Cerebral Artery

يغذي معظم الأقسام الأنسية لنصف الكرة الدماغية ويعطي الشريان الوصالي الأمامي بمستوى الصفيحة الانتهائية الذي يصله بالشريان المقابل

5. شريان مخي متوسط Middle Cerebral Artery

يغذي معظم الاقسام الوحشية لنصف الكرة الدماغية ويتجه للوحشي ويسير بالثلم الجانبي

6. شريان وصالي خلفي Posterior Communicating Artery

الشريان الفقري

:Vertebral Artery

ينشأ من الشريان تحت الترقوة بكل جانب ويسير ضمن ثقب النتوءات المعترضة للفقرات الرقبية من الأولى حتى السادسة ثم يدخل عبر الثقبة الكبرى مخترقا السحايا للأمام والأنسي والأعلى ويسير على الوجه الأمامي الجانبي للبصلة ثم يتحد مع الشريان المقابل على الوجه الأمامي لجذع الدماغ مشكلين الشريان القاعدي عند الثلم البصلي الجسري ويسير على الوجه الأمامي للجسر ويعطي الدوران الفقري الفروع التالية :

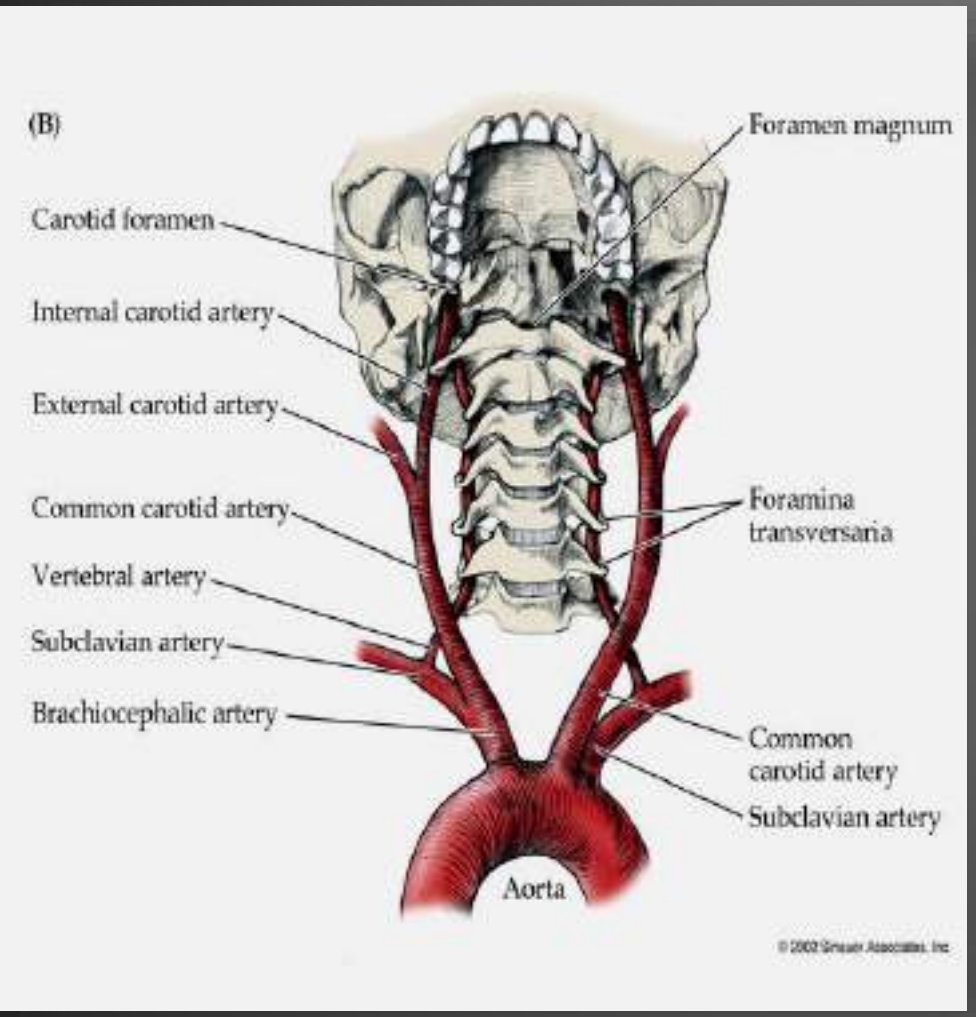

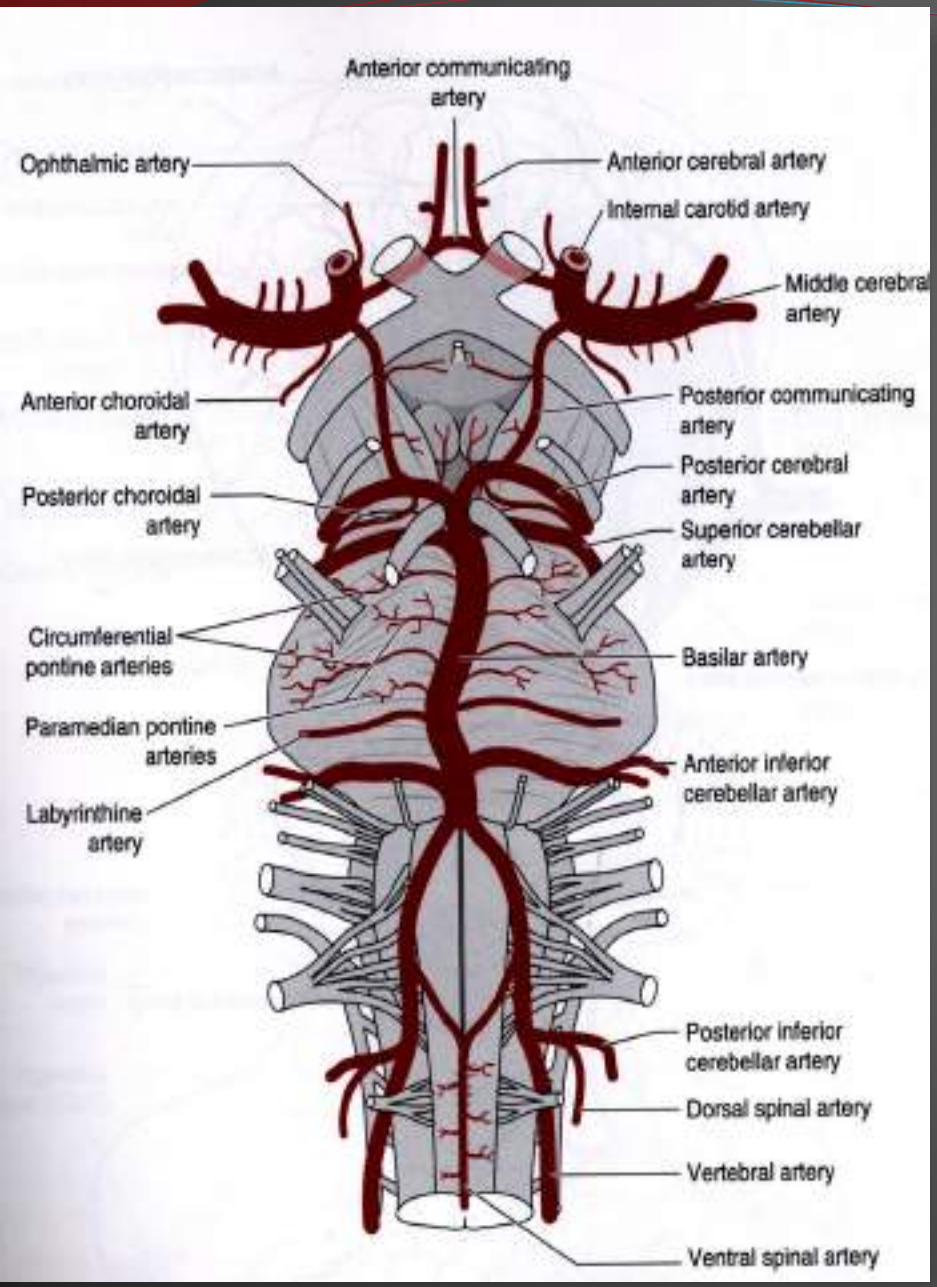

- الشريان الشوكي الخلفي Posterior Spinal Artery
فرع بكل جهة لتروية النخاع لا يتحد مع نظيره يسير بالثلم الجانبي الخلفي للنخاع
- الشريان الشوكي الأمامي Anterior Spinal Artery
فرع بكل جهة يتحد مع نظيره ويسير بالثلم الأمامي الناصف للنخاع يروي الوجه الأمامي للبصلة والنخاع
- الشريان المخيخي السفلي الخلفي Posterior Inferior Cerebellar Artery (PICA)
ينشأ بمستوى الحافة السفلية للزيتونة يروي الأقسام الوحشية للبصلة و السفلية الخلفية للمخيخ والضفائر المشيمية للبطين الرابع
- الشريان المخيخي السفلي الأمامي Anterior Inferior Cerebellar Artery (AICA)
ينشأ من الشريان القاعدي ويروي الجسر والمخيخ والضفائر المشيمية بالبطين الرابع
- فروع جسرية Pontine Arteries
- الشريان التيهي Labyrinthine Artery
يسير مع العصبين السابع والثامن عبر مجرى السمع الباطن ويروي الأذن الداخلية
- الشريان المخيخي العلوي Superior Cerebellar Artery (SCA)
ينشأ من القاعدي تحت العصب الثالث مباشرة ويروي الوجه العلوي للمخيخ والجسر
- الشريان المخي الخلفي Posterior Cerebral Artery (PCA)
الفرع الانتهائي لشريان القاعدي ويتصل مع السباتي الباطن عبر الوصالي الخلفي ويروي الوجه الأنسي للدماغ خلف الشق الجداري القفوي والأقسام السفلية الصدغية والدماغ المتوسط.

التظاهرات السريرية لانسداد الشرايين المخية الرئيسية :

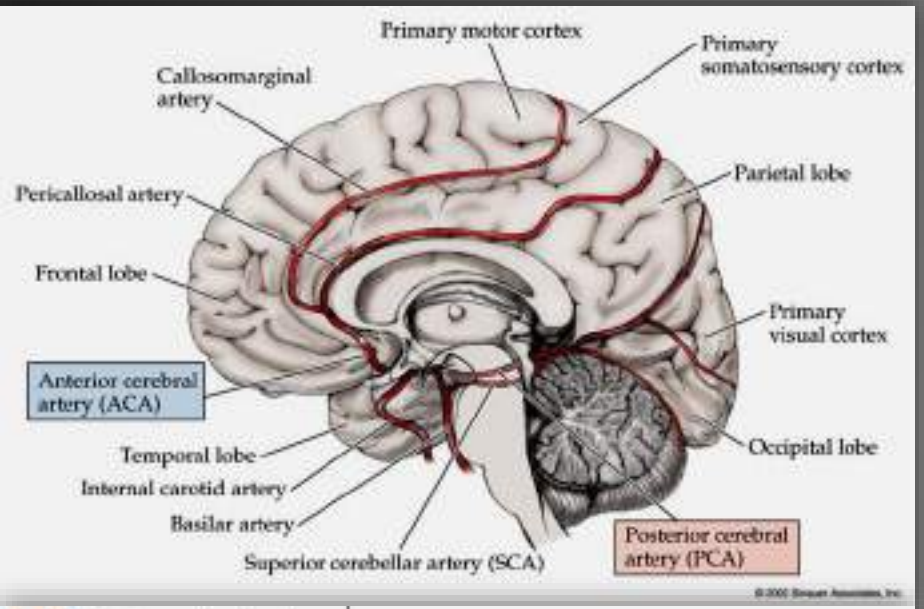

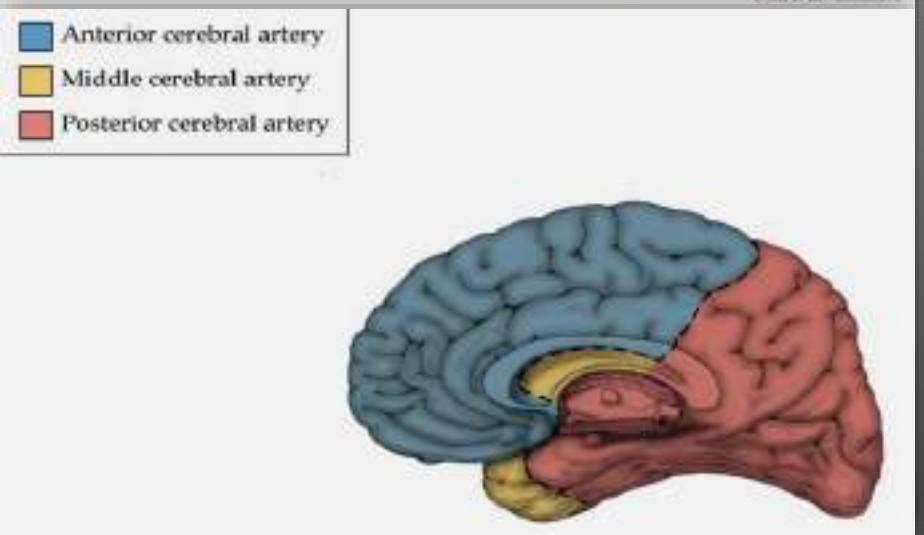

1. انسداد الشريان المخي الأمامي :
Anterior Cerebral Artery

- خزل شقي مقابل :
بالطرف السفلي
- فقد حس شقي مقابل :
بالطرف السفلي
- عدم القدرة على التعرف على الأشياء :
إصابة الباحة الحسية المساعدة بالفص الجداري
- تغيرات شخصية :
إصابة الفص الجبهي

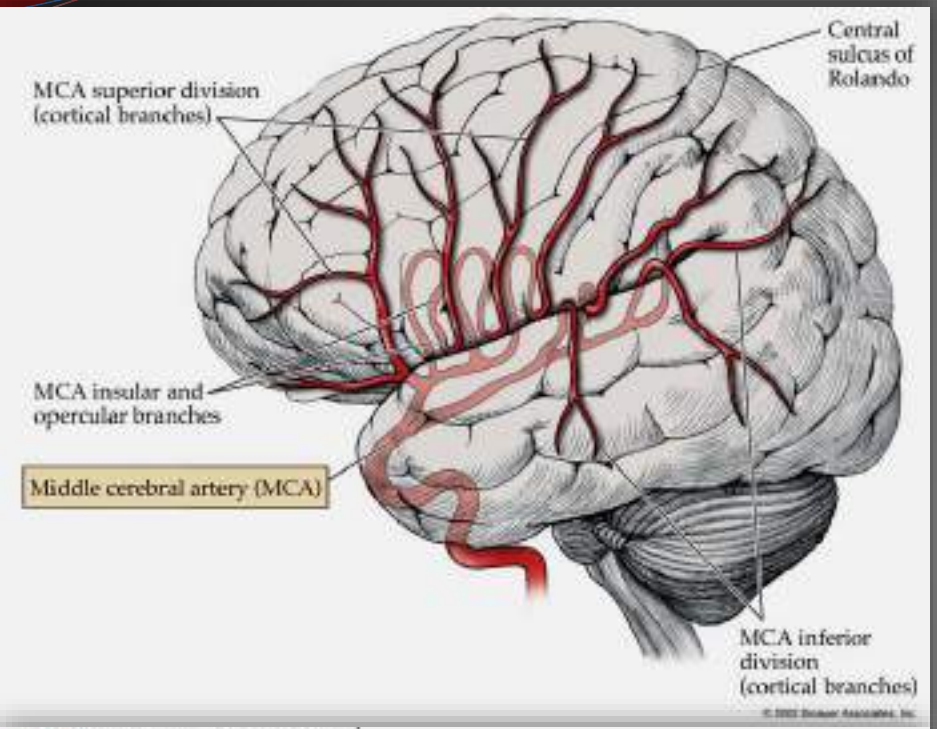

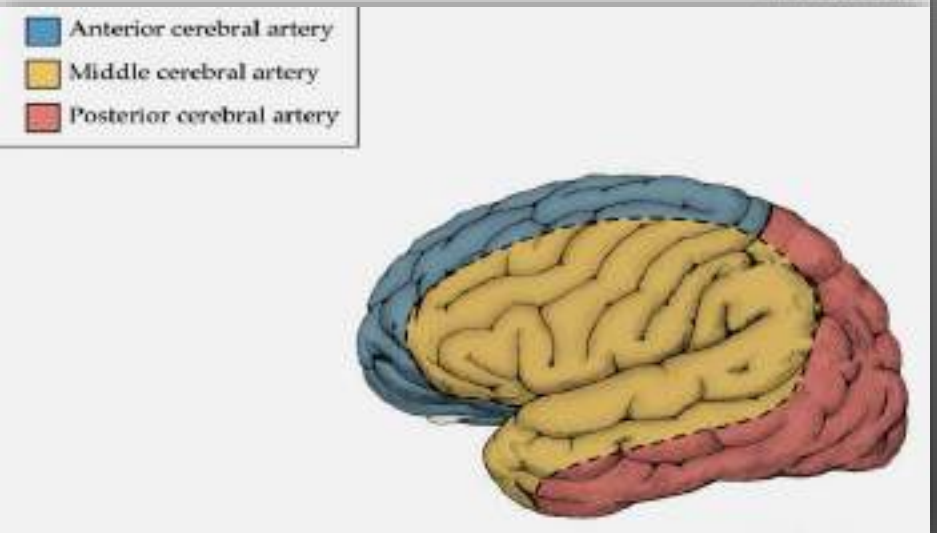

2. انسداد الشريان المخي المتوسط :

Middle Cerebral Artery

- خزل شقي مقابل :

بالطرف العلوي والوجه

- فقد حس مقابل :

بالطرف العلوي والوجه

- حبسة تعبيرية واستقبالية :

بإصابة باحتي فيرينكه وبروكا بالفص المسيطر

- عمى شقي مماثل :

إصابة التشعع البصري

- عمه العاهة :

بإصابة الفص غير المسيطر حيث ينكر المريض وجود نصفه المقابل

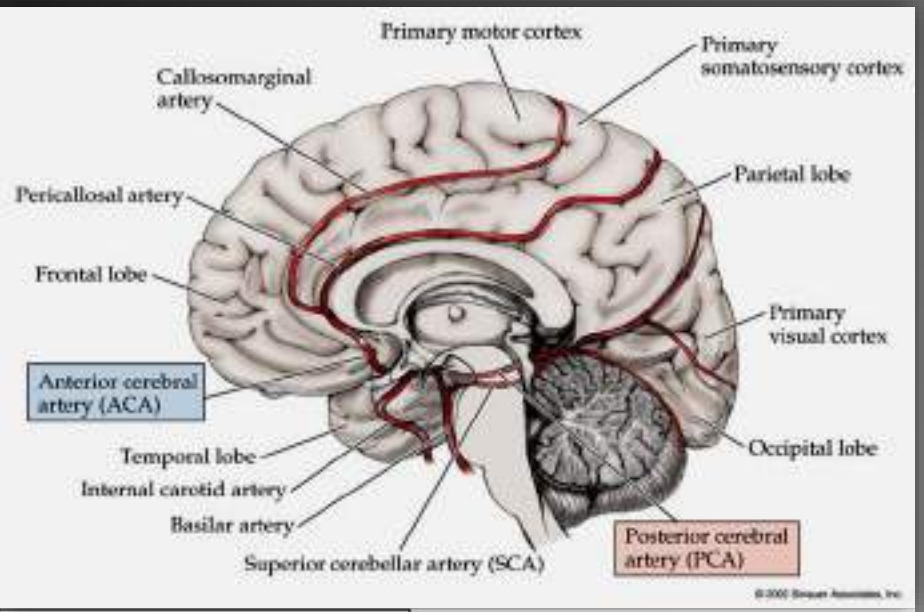

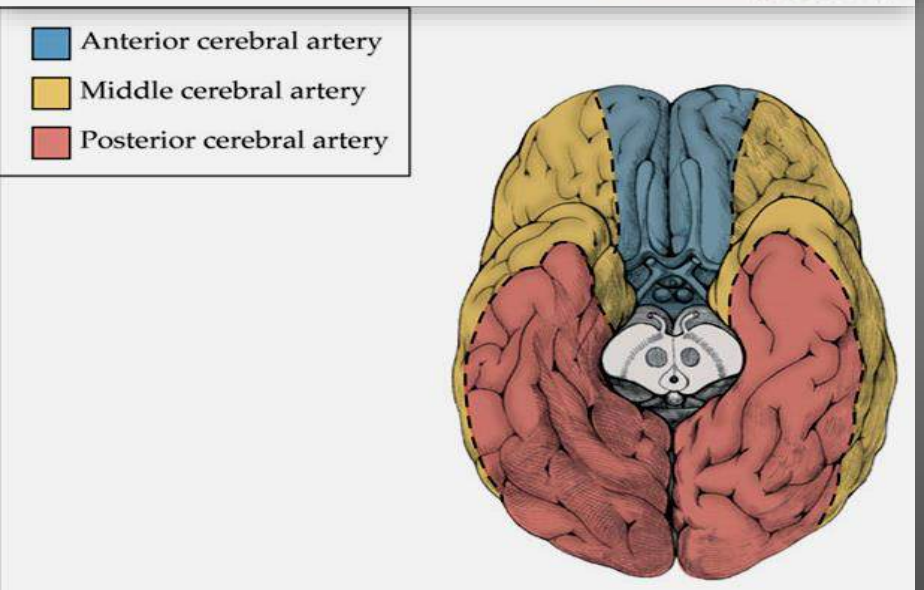

3. انسداد الشريان المخي الخلفي :

Posterior Cerebral Artery

- عمى شقي مماثل :

إصابة الباحة 17

- عمه بصري :

إصابة الباحات البصرية الثانوية

19-18

- ضعف الذاكرة :

إصابة التلفيف أمام الحصين

أمهات الدم الدماغية
Cerebral Aneurysms

- **الوبائيات Epidemiology** :

نسبة انتشار أمهات الدم الدماغية حوالي 5 % من البشر

أشيع بين 40-60 سنة

تكون متعددة في20 % من المرضى

نسبة حدوث التمزق حوالي 50 %

- **الأسباب المرضية Etiology** :

نقص تصنع الطبقة المتوسطة العضلية بجدار الشريان وضعف الطبقة المرنة الداخلية خاصة بأماكن التفرعات الكبيرة حيث يكون الضغط الدموي على أشده أي أنها تظهر بفعل الضغط الميكانيكي المطبق على مناطق الضعف بالشريان.

تصنيف أمهات الدم الدماغية Classification :

1. **أمهات الدم الخلقية Congenital أو الكيسية Saccular**

80 -90 % من أمهات الدم وهي توسع كيسي مع عنق ضيق أو عريض تتواجد غالبا عند أماكن تفرع الشرايين الدماغية الرئيسية بقاعدة القحف بسبب عيب خلقي ويزداد حجمها مع العمر

85- 95 % تتوضع بفروع الشريان السباتي الباطن :

- الشريان الوصالي الأمامي 30 %
- الشريان الوصالي الخلفي 25 %
- الشريان المخي المتوسط 20 %
- الشريان السباتي الباطن 12 %
- الشريان المخي الأمامي 4 %

5-15 % تتوضع بفروع الشريان الفقري :

- الشريان القاعدي 10 %
- الشريان الفقري 5 %

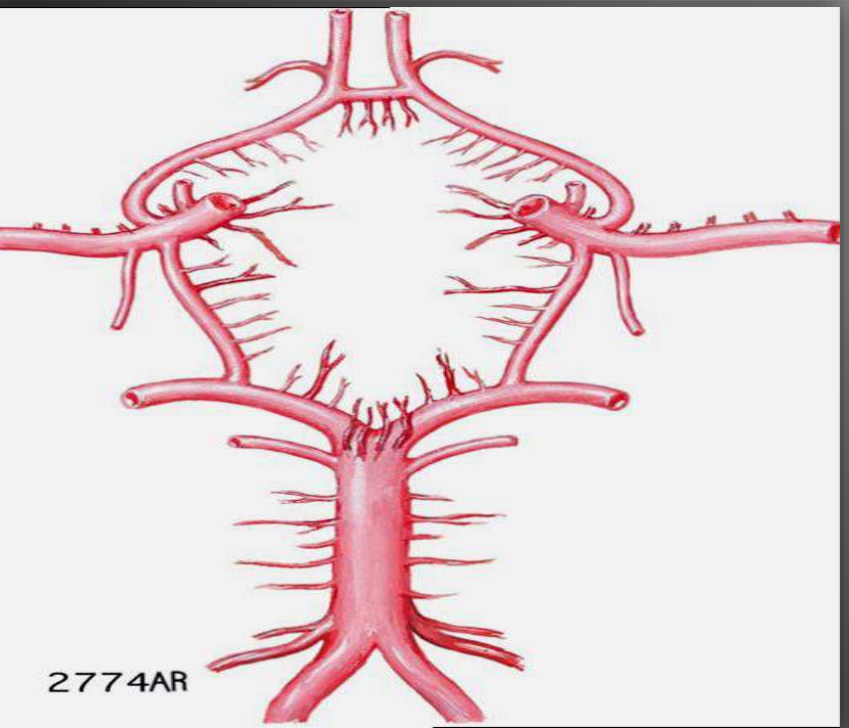

2. **أمهات الدم العصيدية Atherosclerosis أو المغزلية Spindle**

توسعات مغزلية بالشرايين المصابة بالتصلب العصيدي تشاهد عادة على الشريان السباتي والقاعدي وقد تسبب أعراضا انضغاطية وهي أقل ميلا للتمزق من الكيسية لكنها أكثر إحداثا للوفاة

3. **أمهات الدم الانتانية Infectious**

تنجم عن صمة انتانية تتوضع بفرع شرياني انتهائي محيطي قد تتلو التهاب سحايا أو خثرة بالجيب الكهفي أو التهاب شغاف وقد تكون متعددة وتسبب نزف مستبطن غالبا او نزف تحت عنكبوت أو احتشاء دماغي

4. **أمهات الدم الرضية Traumatic أو الكاذبة Pseudo**

تالية لرض رأس مع أذية وعائية وتنشأ غالبا بالشريان السحائي المتوسط أو الشرايين القشرية السطحية وتكون صغيرة الحجم ولا تشخص إلا بتصوير الشرايين وتندر مشاهدتها

5. **الناسور السباتي الكهفي Carotid Cavernous Fistula**

أمهات الدم المتوضعة بالشريان السباتي عند مروره بالجيب الكهفي تعطي أعراضا انضغاطية للأعصاب القحفية (3-4-5-6) وعند تمزقها داخل الجيب الكهفي تسبب ناسور أعراضه جحوظ نابض وحيد الجانب ونفخة نابضة بالرأس ووذمة أجفان وملتحمة وتدني قدرة بصرية بسبب إعاقة العود الوريدي

تظاهرات أمهات الدم الدماغية
Presentation of aneurysms :

1. تمزق أم الدم الدماغية قد يسبب نزفا هاما يختلف حسب مكانه

- نزف تحت العنكبوت Subarachniod hemorrhage

وهو الاشيع يسبب تخريش السحايا وارتفاع الضغط المفاجئ داخل القحف ويتظاهر غالبا بصداع حاد شديد مفاجئ مع إقياء وصلابة نقرة وتشوش رؤية وحرارة وتدني مستوى الوعي

- نزف دماغي مستبطن Intracerebral hemorrhage
- نزف ضمن البطينات Intraventricular hemorrhage
- نزف تحت الجافية Subdural hemorrhage

2. أمهات الدم الدماغية قد تسبب أعراضا انضغاطية

- ضغط التصالب البصري
- شلل العصب القحفي الثالث خاصة بأمهات دم الوصالي الخلفي
- ضغط العصب مثلث التوائم يتظاهر بألم وجهي
- ضغط النخامى أو السويقة

3. احتشاء دماغ أو نوب اقفارية عابرة حيث تعطي أم الدم صمات صغيرة تعيق التروية
4. اختلاجات

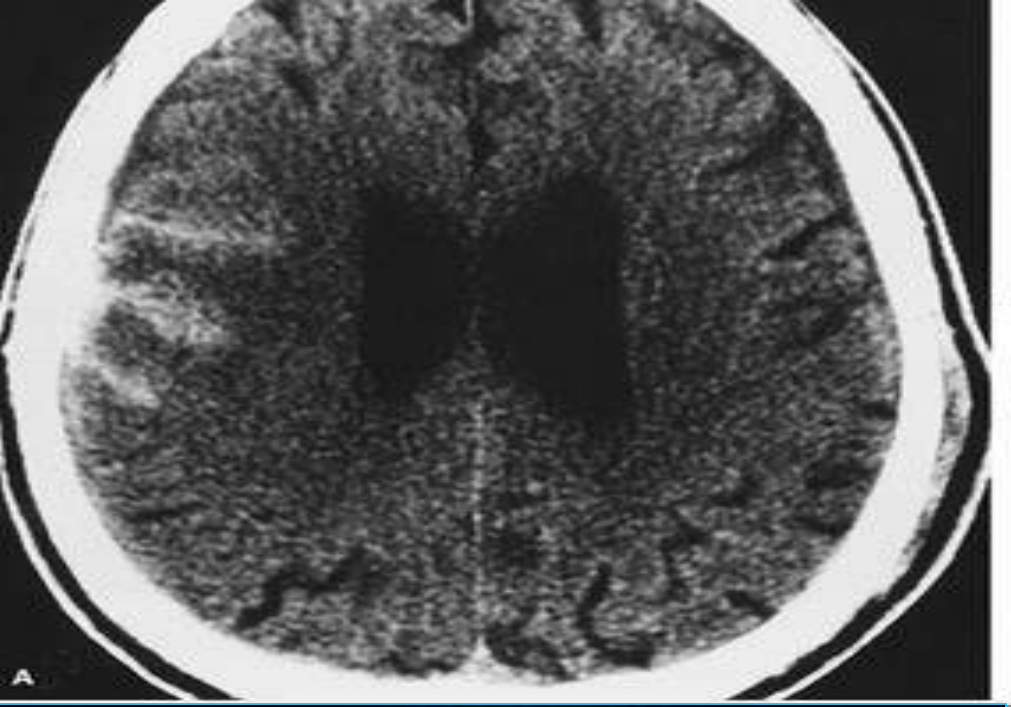
A

B

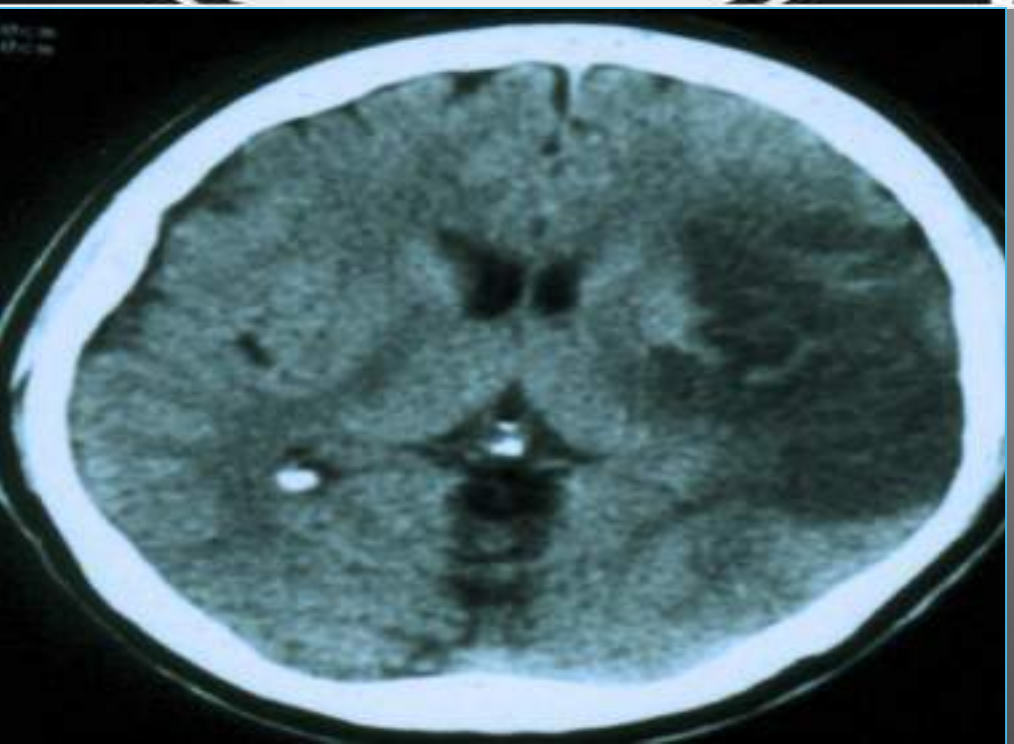

❖**اختلاطات النزف التالي لتمزق أم دم دماغية :**

- **عود النزف Rebleeding:**

ذروة حدوثه خلال 48 ساعة بعد النزف الأول و تبقى نسبته عالية خلال أول أسبوعين

- **تشنج الأوعية الدماغية Vasospasm:**

ذروة حدوثه بعد اليوم السابع للنزف ويسبب نقص تروية أو احتشاء وعجز عصبي

- **استسقاء الدماغ :**

يتطور بأي وقت بعد النزف تحت العنكبوت و ذروته بين اليوم 7-20 حيث يحدث نقص امتصاص للسائل الدماغي واستسقاء متصل أو نزف داخل بطينات واستسقاء غير متصل ويتظاهر بتدهور متدرج للوعي وسلس بولي وهذيان

الإجراءات التشخيصية :

❖**الطبقي المحوري للدماغ دون حقن CT:**

يظهر وجود النزف خاصة بالساعات 24-36 الأولى أو الاستسقاء ويفيد كوسيلة لمراقبة تطور الحالة

❖**البزل القطني LP:**

عند وجود شك بنزف تحت عنكبوت وطبقي طبيعي أو لنفي التهاب السحايا ويكون مظهر السائل مدمى بالأسبوع الأول ويستمر الاصفرار شهر حتى يزول

❖**تصوير الشرايين Angiography:**

يحدد مكان أم الدم بدقة ويستطب عند مريض واعي مستقر دون علامات توضع عصبية وإلا يؤجل حتى تتحسن علامات المريض. ويجرى دوما للشرايين الأربعة حيث تكون متعددة عند بعض المرضى

A

B

Figure 8–2 (A) Computed tomography of patient with diffuse subarachnoid hemorrhage; note enlarged temporal horns.

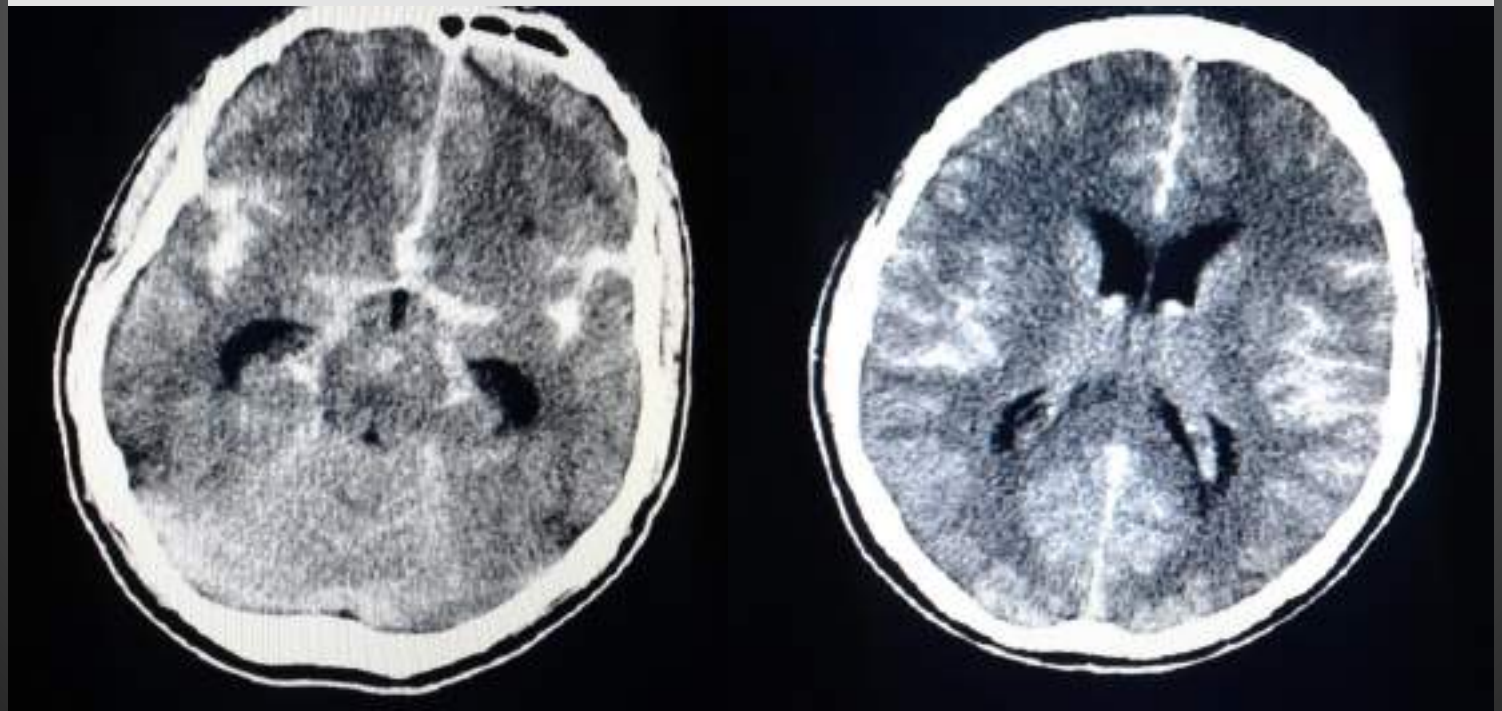

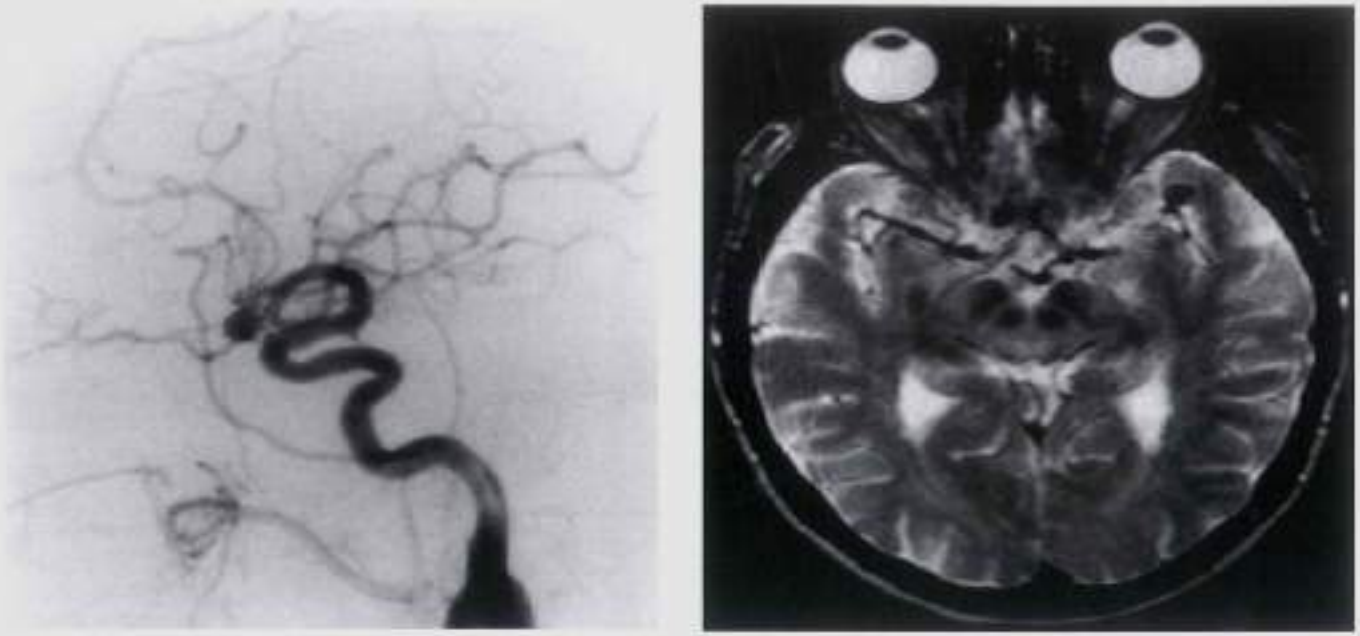

(*Continued*) **Figure 8–2** **(B, C)** Anteroposterior and lateral angiography of different patient with left middle cerebral artery (MCA) bifurcation aneurysm. **(D)** Magnetic resonance imaging of same patient as **(B)** and **(C)** with left MCA aneurysm.

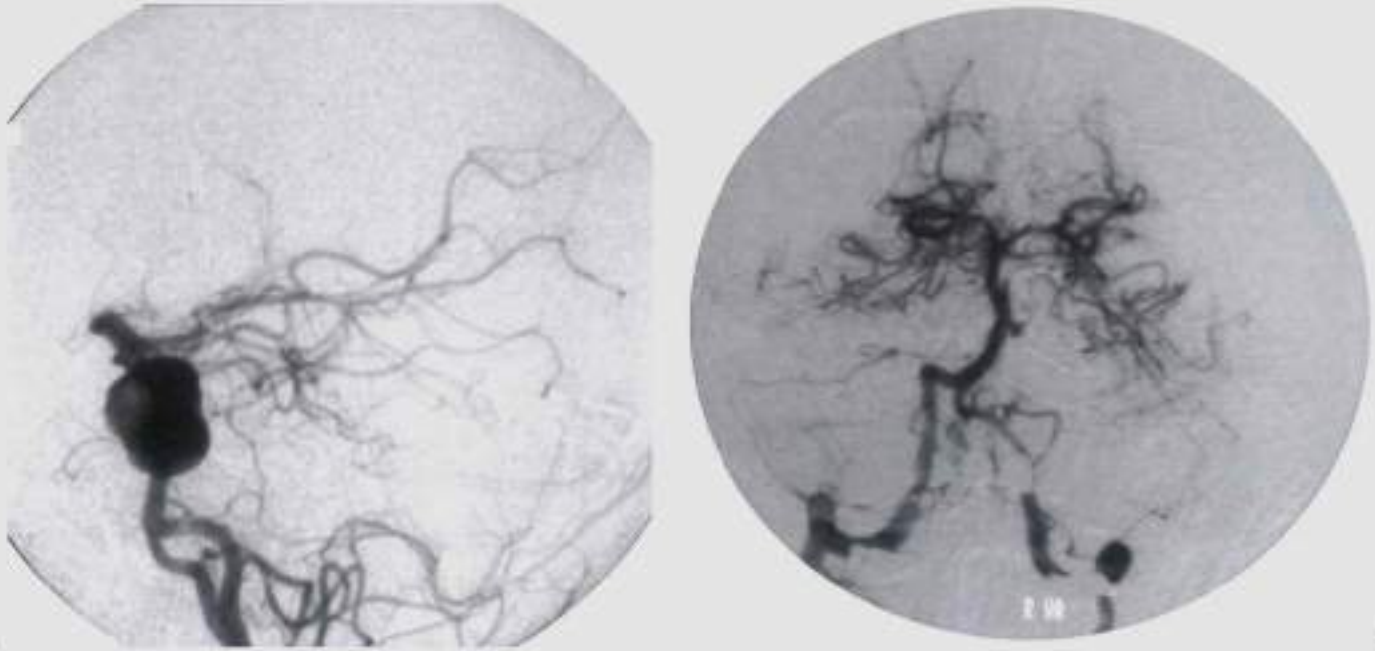

Figure 14–6 **(A)** The lateral view of the vertebral angiogram shows a giant midbasilar artery aneurysm. **(B)** The postoperative angiogram shows no residual aneurysm.

الخيارات العلاجية لأمهات الدم الدماغية :

1. **التدبير المحافظ Conservative Treatment:**

راحة بالسرير وضبط الضغط والإماهة الكافية والملينات للوقاية من الإمساك والمسكنات

تدبير التشنج الوعائي بزيادة تحميل السوائل (ألبومين-بلازما-سالين) وإنقاص لزوجة الدم (الهيماتوكريت أقل من45 %) والحفاظ على الضغط الانقباضي وإعطاء حاصرات الكلس (النيمودبين الأشيع استخداما)

بزل قطني متكرر (ينقص خطر التشنج لكنه يزيد خطر عود النزف)

يتم اللجوء إليها ريثما يوضع التشخيص أو بانتظار التصميم أو الجراحة وعند المرضى غير الجراحيين .

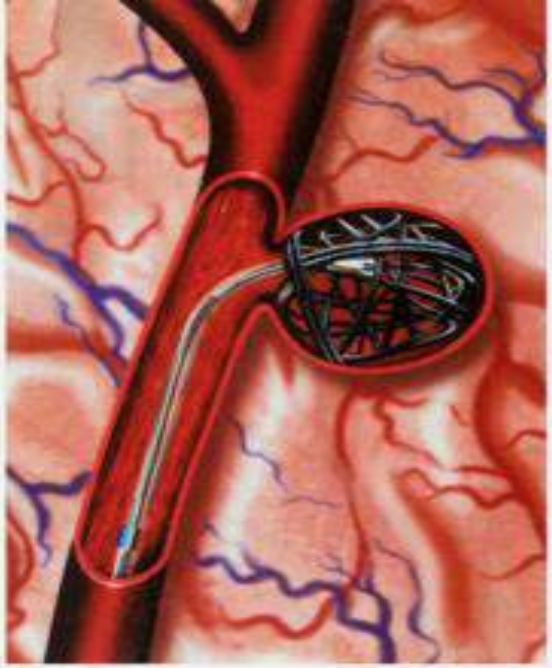

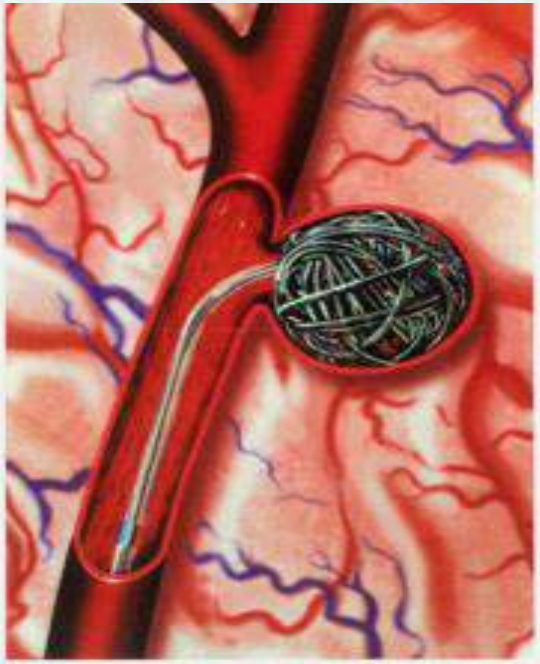

Figure 16–4 Additional Guglielmi detachable coils are placed into the aneurysm until the operator is satisfied that the aneurysm has been filled as completely as can safely be achieved.

2. التصميم داخل الأوعية Endovascular Coiling:

باستخدام Electrolytically Detachable Coils (EDC) وهو ملف مصنوع من البلاتين يوضع غالبا بإدخال قثطرة عبر الشريان الفخذي حتى الشريان السباتي وصولا لعنق أم الدم ثم يتم إدخالها والهدف منها تحريض الخثار ضمن جوف أم الدم ومنع عود النزف

يفضل اللجوء إليها بالحالات التالية :

- نسبة قعر أم الدم للعنق أكبر من الضعف
- قطر عنق أم الدم أقل من 5 ملم
- أم دم بالدوران الفقري القاعدي
- فشل التداخل الجراحي

3. الجراحة المفتوحة :

الجراحة الباكرة خلال الأيام الثلاث الأولى للنزف تفيد بإزالة خطر عود النزف لكنها تجرى على دماغ متوذم وقد تسبب تشنج وعائي بينما الجراحة المتأخرة بعد أسبوعين تحمل نسبة وفيات جراحية وتشنج وعائي أقل مع بقاء خطر عود النزف والوفاة ضمن هذه الفترة.

الخيار الأفضل هو وضع Clip على عنق أم الدم و عزلها عن الدوران الشرياني مع الحفاظ على بقية الفروع

يمكن اللجوء لتغليف أم الدم بواسطة عضلات أو Taflon-Fibringlue لكن نسبة عود النزف عالية.

يفضل اللجوء إلى الجراحة بالحالات التالية :

- حجم أم الدم أكبر من 20 ملم بسبب ارتفاع نسبة عود التقني بالتصميم
- حجم أم الدم أصغر من 2 ملم بسبب ارتفاع خطر التمزق بالتصميم
- عنق أم الدم عريض
- أعراض انضغاطية
- أم دم متبقية بعد التصميم مع خطر عود النزف

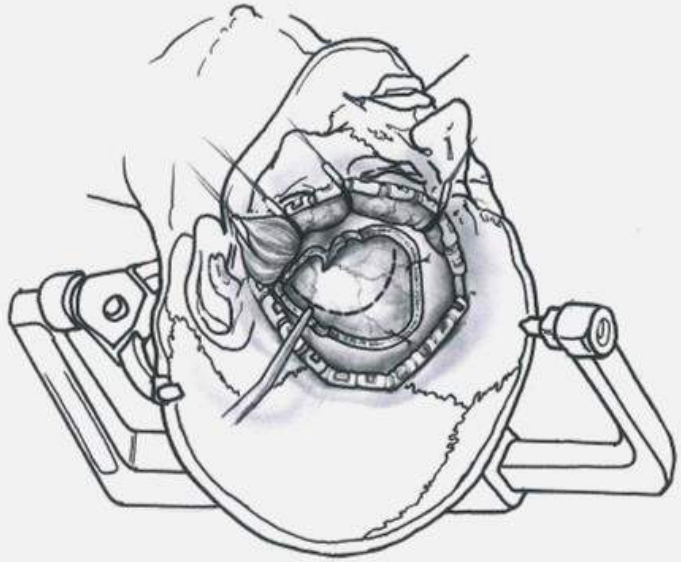

A

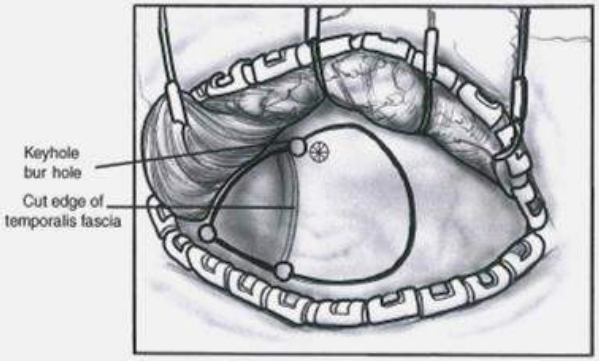

B

Figure 8–4A,B Elevation of left frontotemporal musculocutaneous flap. Asterisk denote site of bur hole placement. Asterisk with circle specifies "keyhole" bur hole.

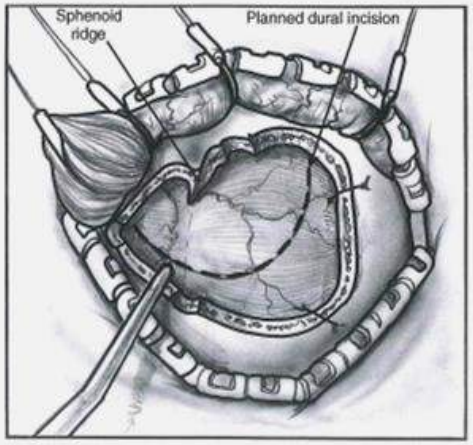

Figure 8–5 Exposed left frontal and temporal lobe dura after elevation of bone flap and drilling of lateral sphenoid wing. Dashed line indicates location of planned dural opening.

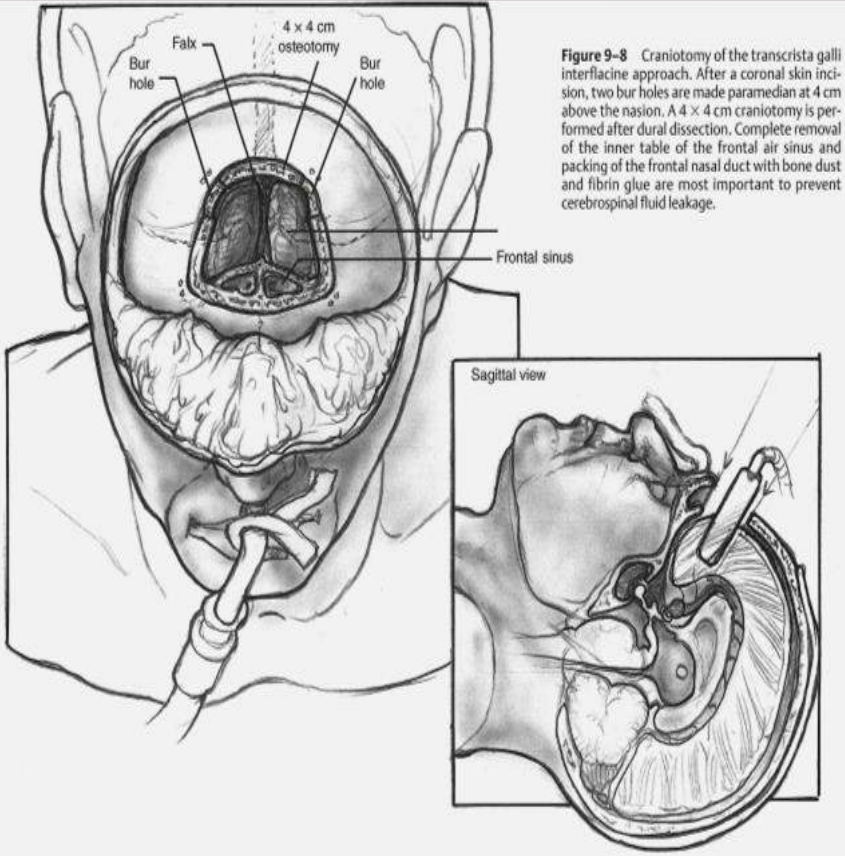

Figure 9–8 Craniotomy of the transcrista galli interflacine approach. After a coronal skin incision, two bur holes are made paramedian at 4 cm above the nasion. A 4 × 4 cm craniotomy is performed after dural dissection. Complete removal of the inner table of the frontal air sinus and packing of the frontal nasal duct with bone dust and fibrin glue are most important to prevent cerebrospinal fluid leakage.

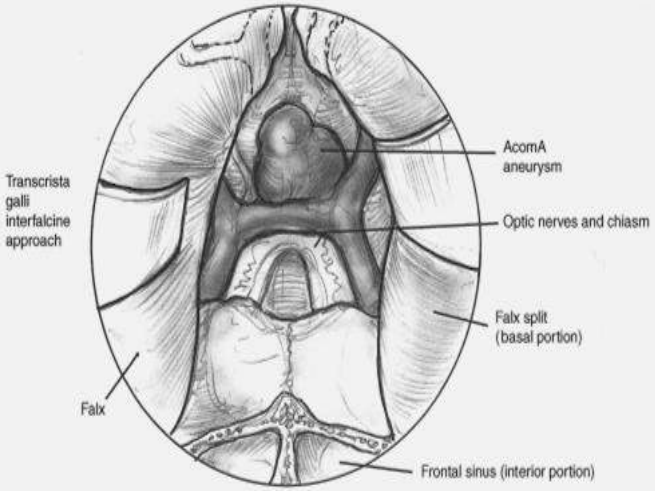

Figure 9–9 Enlargement of the operative field from the transcrista galli interflacine approach to a unilateral interhemispheric approach. Bilateral A1, A2, and AcomA with aneurysm are easily visible.

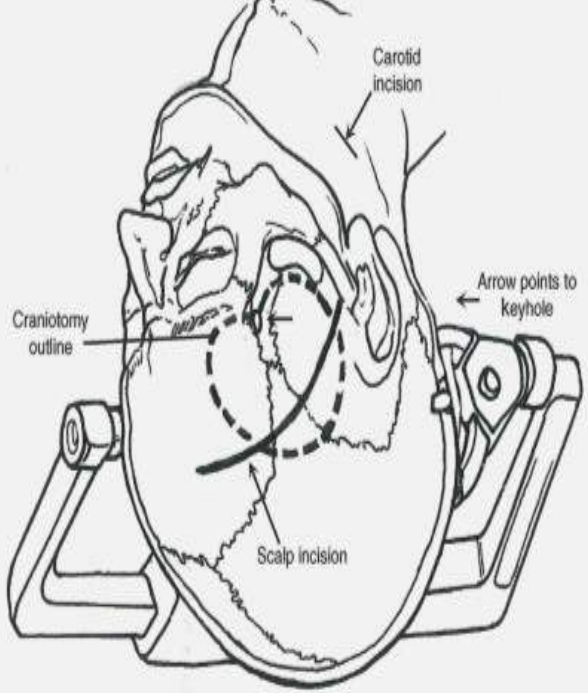

Figure 6–1 Artist's illustration of head position, scalp incision, and craniotomy for exposure of carotid aneurysms.

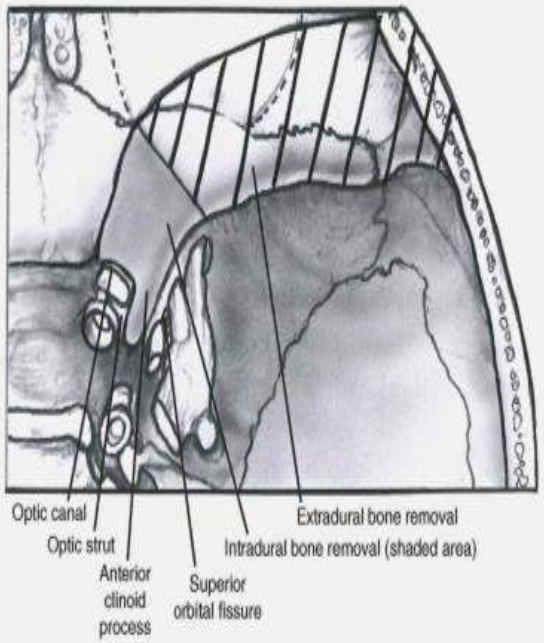

Figure 6–2 Illustration of anterior skull base demonstrating area of bone removal (shaded area) for exposure of internal carotid artery aneurysm. The lesser wing of the sphenoid is removed using rongeurs and a cutting LINAC on a high-speed drill. For an ophthalmic segment aneurysm, the posterior third of the orbit is unroofed as well.

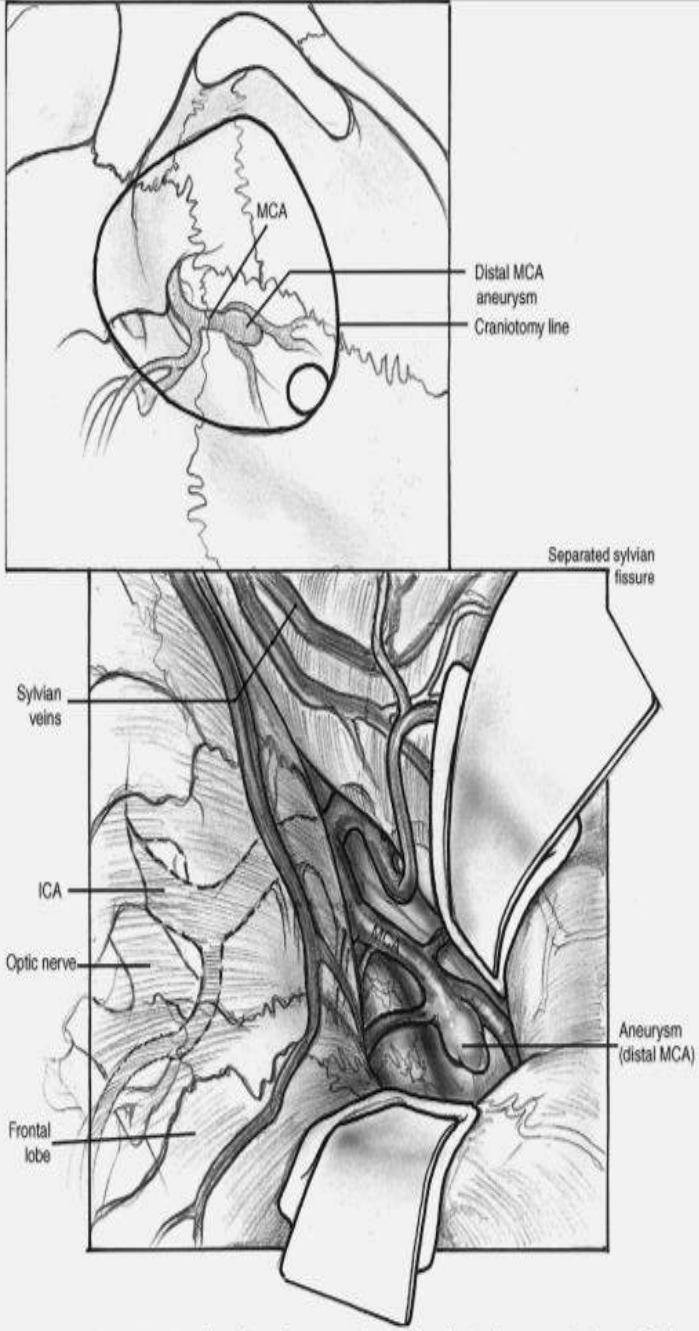

Figure 10–7 Operative view. The sylvian fissure must be widely opened. We can recognize ascending frontal arteries, temporal arteries, and angular artery. The surgeon must be oriented for the aneurysm location by preoperative images. ICA, internal carotid artery; MCA, middle cerebral artery.

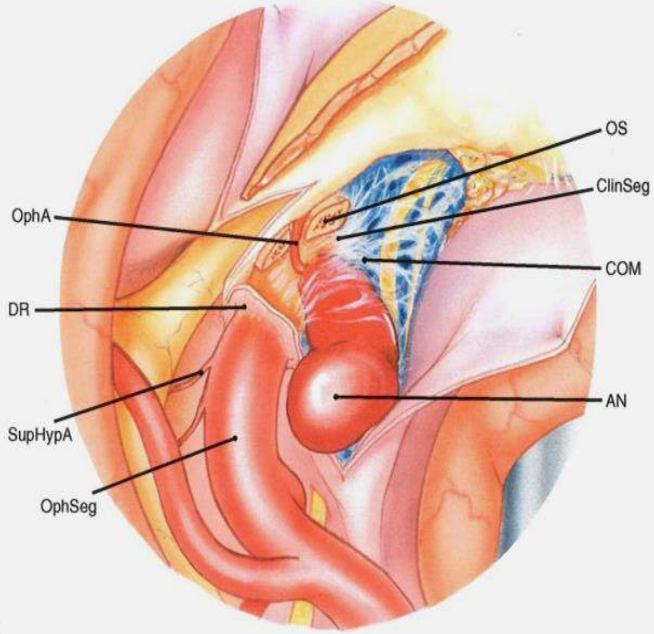

A

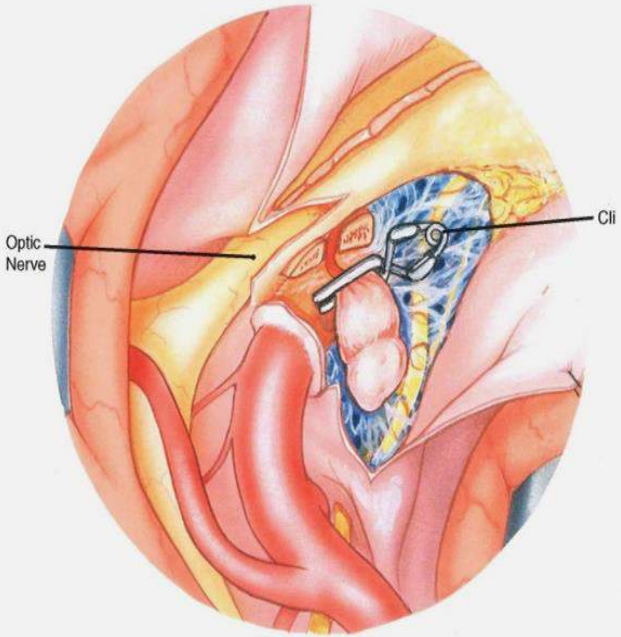

B

Figure 7–5 Clinoid segment (ClinSeg) aneurysm, anterolateral variant. **(A)** Operative view. The anterior clinoid process (ACP) has been carefully removed intradurally and the optic strut (OS) drilled to expose the ClinSeg of the internal carotid artery (ICA). The aneurysm originates from the ClinSeg, proximal to the dural ring (DR) but distal to the carotid–oculomotor membrane (COM), and projects from the lateral ICA superiorly toward the original location of the ACP. Note the constriction of the aneurysm at the point it entered the subarachnoid space. **(B)** A gently curved aneurysm clip was placed along the long axis of the ICA, paralleling the curve of the ICA. After adequate clip placement is assured, the aneurysm is aspirated and the ICA directly inspected for patency.

(Continued on page 128)

C

(*Continued*) **Figure 7–5** **(C)** Lateral angiogram. Note the superiorly projecting aneurysm originating along the ClinSeg proximal to the ophthalmic artery (OphA) and distal to the anterior genu of the cavernous segment (CavSeg) of the ICA. Note the large aneurysm's extension into the subarachnoid space. The direct operative approach should include cervical ICA exposure for proximal control and intradural removal of the ACP and OS.

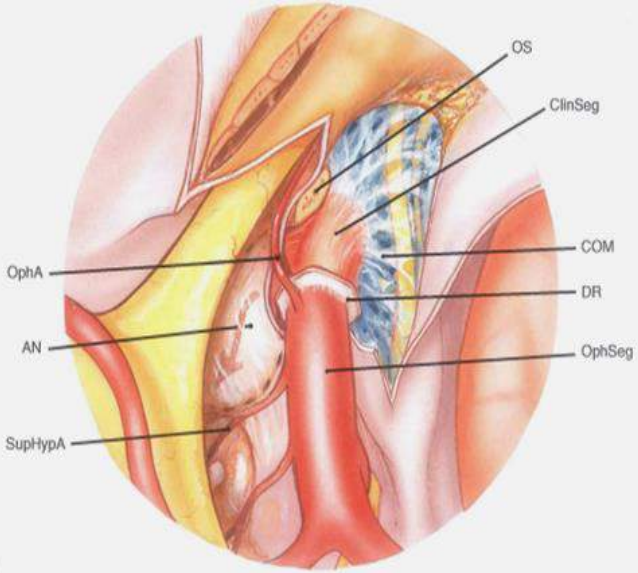

A

Figure 7–6 Clinoid segment (ClinSeg) aneurysm, medial variant. **(A)** Operative view. Note the aneurysm's origin from the medial aspect of the ClinSeg and its projection into the pituitary fossa beneath the diaphragma sella. Also note the close relationship of the aneurysm neck to the optic strut (OS).

A

B

C

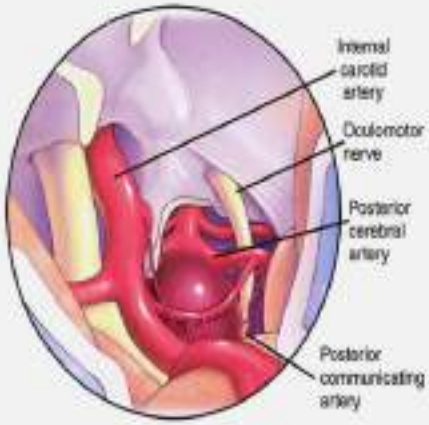

D

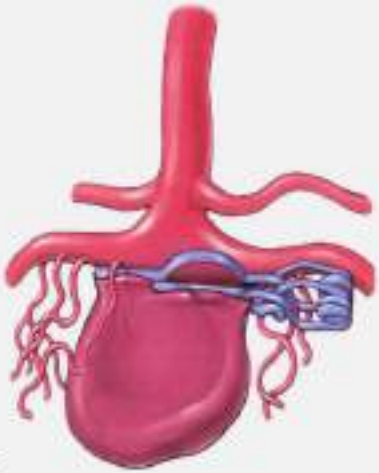

E

Figure 15–1 **(A)** Hypothermic circulatory arrest for a giant basilar apex aneurys
The femoral artery and vein access cannull are marked with arrows. **(B)** Patient p
tion showing the orbitozygomatic craniotomy (dashed lines). **(C)** The basilar ape
obscured by the posterior clinoid (dashed lines). **(D)** Exposure of the basilar qua
furcation obtained after resection of the anterior (intradural) and posterior clin
(E) Giant basilar artery aneurysm is clipped using tandem clips. A fenestrated cl
applied first to permit distal clip closure. A shorter, straight aneurysm clip is pla
adjacent to the fenestrated clip to close off the fenestration anatomically. (Court
of Barrow Neurological Institute.)

A

Figure 14–2 **(A)** The lateral view of the right vertebral angiogram and **(B,C)** the three-dimensional computed tomographic angiogram show a large basilar tip aneurysm with a broad neck and tilted to the right. **(D)** The intraoperative angiogram shows complete occlusion of the aneurysm. **(E)** Schematic representation of the frontotemporal craniotomy with the orbitozygomatic osteotomy and the approach to the aneurysm (arrows). (Copyright to **Fig. 14–2E** belongs to Lalitgam N. Sekhar.)

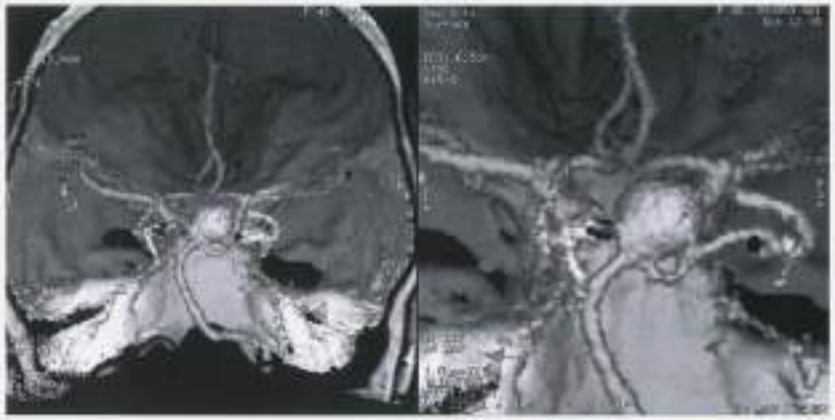

B C

D

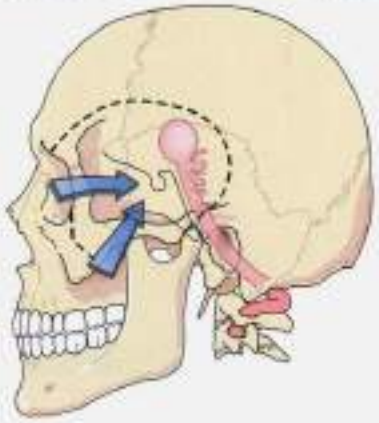

E

(Continued on pages 198 and 199)

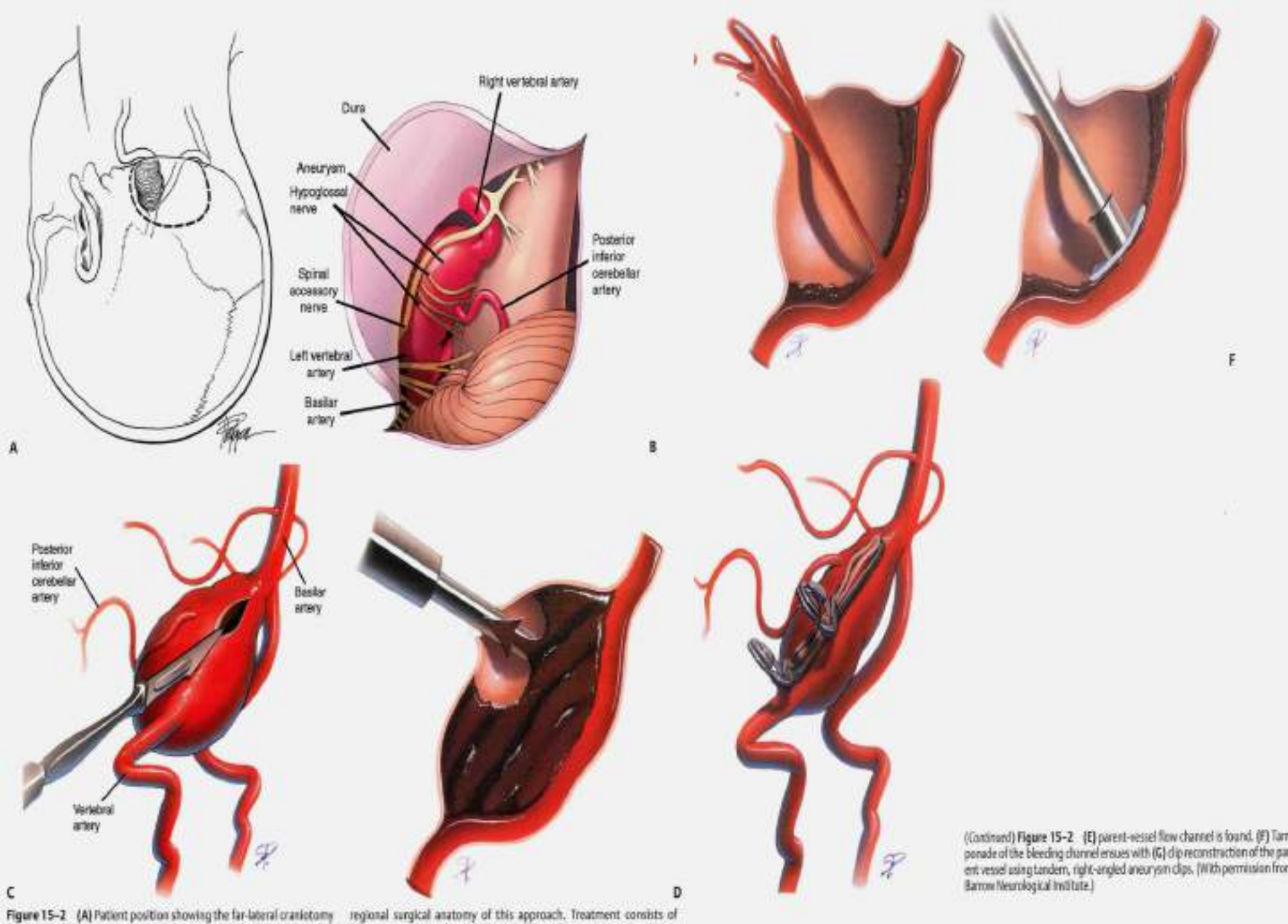

Figure 15–2 **(A)** Patient position showing the far-lateral craniotomy (dashed line) used to approach a giant vertebrobasilar junction aneurysm. **(B)** Intradural exposure of the craniovertebral junction and regional surgical anatomy of this approach. Treatment consists of **(C)** aneurysmorrhaphy with **(D)** debulking of layered thrombus (using ultrasonic aspiration) until the

(Continued) **Figure 15–2** **(E)** parent-vessel flow channel is found. **(F)** Tam ponade of the bleeding channel ensues with **(G)** clip reconstruction of the pa ent vessel using tandem, right-angled aneurysm clips. (With permission fro Barrow Neurological Institute.)

دراسة عن أمهات الدم المعالجة جراحيا بمشفى الأسد الجامعي (2014-2016)

تم جمع حالات أمهات الدم المعالجة جراحيا منذ العام 2014 بمشفى الأسد الجامعي حتى نهاية عام 2016حيث تم التداخل على خمس حالات تضمنت حالتين بالوصالي الأمامي وحالتين بالمخي المتوسط وحالة بالسباتي الباطن و التداخل كان بمدخل Pterional بكل الحالات مع وضع كليب معدني على قاعدة أم الدم وكانت التظاهرة الأشيع هي النزف تحت العنكبوت دون أعراض توضع عصبي

المريض	الجنس	العمر	الصداع	الإقياء	الحرارة	الاختلاج	فقد الوعي	العلامات السحائية	غالاسكو
A	أنثى	68	++	++	_	+	+	++	14
B	أنثى	35	++	+	_	_	_	++	15
C	أنثى	53	++	++	_	_	+	+	15
D	أنثى	65	++	+	_	_	+	_	15
E	أنثى	28	++	++	_	_	+	+	15

المريض	طبقي الدماغ	تصوير الشرايين	الجراحة	غالاسكو بعد الجراحة	الفحص العصبي بعد الجراحة	النتائج
A	SAH	أم دم شريان مخي متوسط أيسر 4 ملم ذات عنق عريض	وضع كليب على قاعدة أم الدم	14	WNL	تحسن
B	_	أم دم شريان وصالي أمامي 2 ملم ذات عنق واسع وأم دم مخي متوسط أيمن معاجة جراحيا من سنتين دون تسريب	وضع كليب على قاعدة أم الدم	15	WNL	تحسن
C	SAH	أم دم شريان وصالي أمامي	وضع كليب على قاعدة أم الدم	15	WNL	تحسن
D	SAH	أم دم شريان سباتي باطن أيمن قبل تفرعه تقيس 6 ملم ذات عنق عريض وأم دم أخرى 2.5ملم ذات عنق عريض فوقها	وضع كليب على قاعدة أم الدم	15	WNL	تحسن
E	_	أم دم شريان مخي متوسط أيمن عند دخوله شق سلفيوس	وضع كليب على قاعدة أم الدم	15	WNL	تحسن